

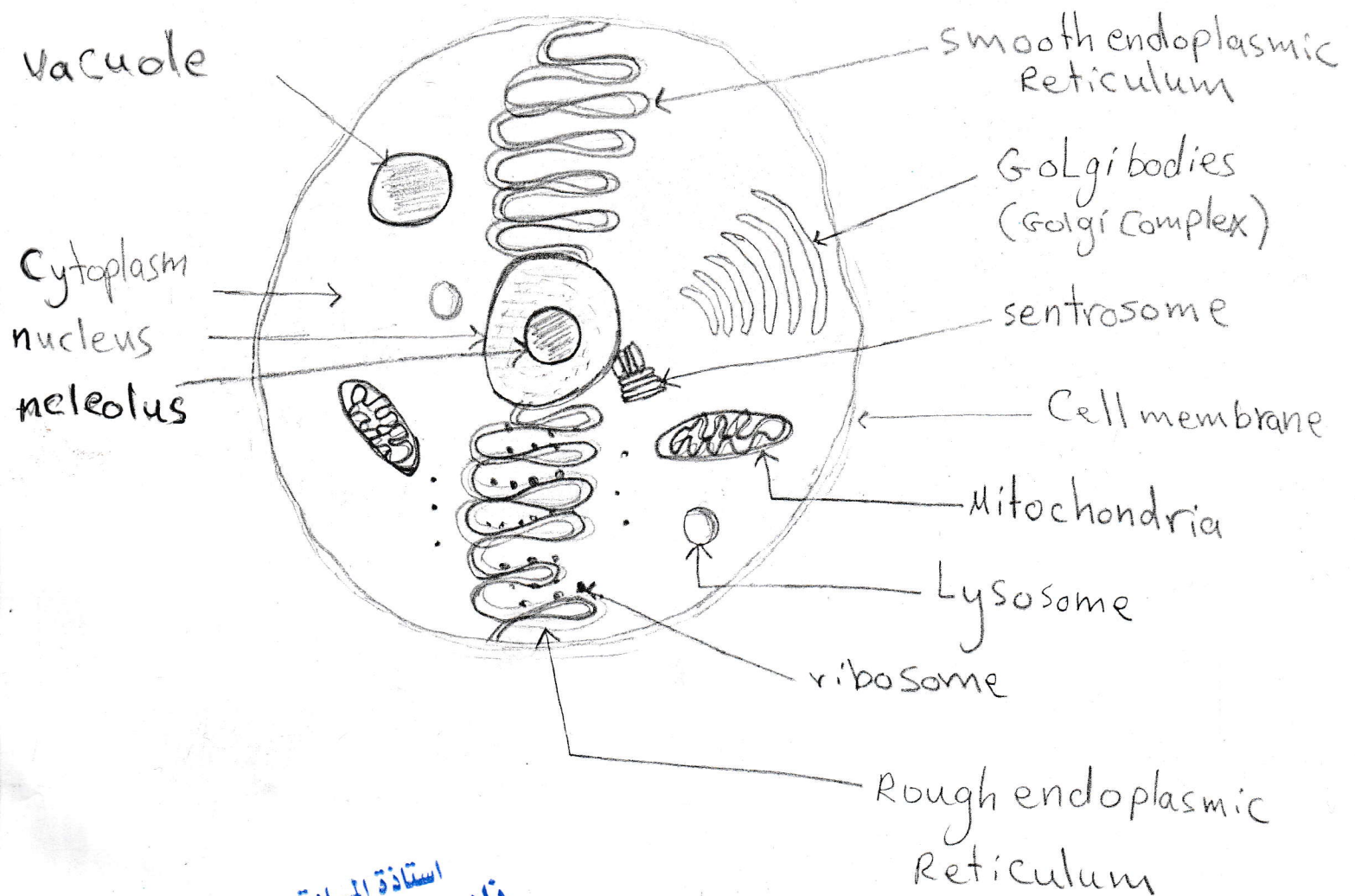


بخط اليد

الرسوم الخاصة بمنهاج الاحياء
الصف الثالث متوسط
مدارس المتميزين وكلية بغداد

الرسوم الكاملة والمطلوبة للحفظ
في الامتحان الوزاري

أعدت من: الاستاذة فائزة خليل النعيمي
قانونية اللامع للمتميزين
استاذة الاحياء في معهد الفنار العلمي



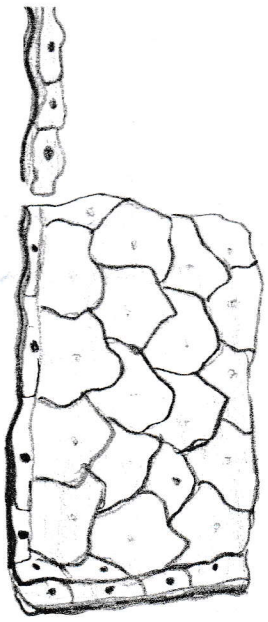
استاذة المادة
 نادية النعيمي

Structure of Cell parts

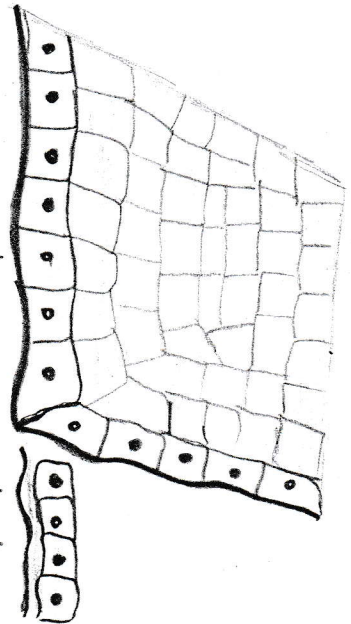
Chapter (1)

الفصل الاول

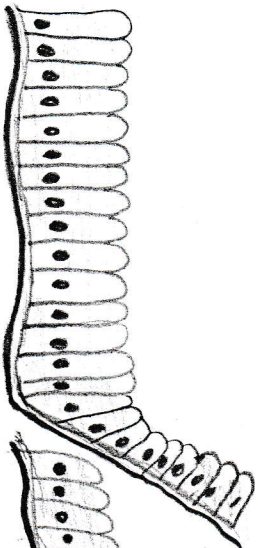
Chapter (2)



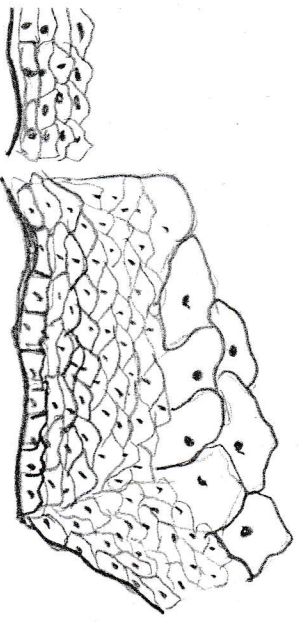
Simple squamous



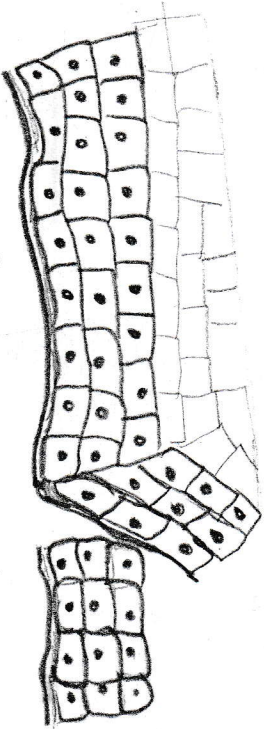
Simple cuboidal



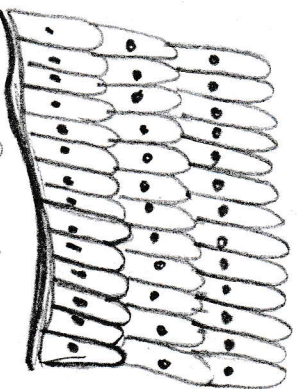
Simple Columnar



Stratified squamous



stratified cuboidal



stratified Columnar



Pseudostratified Columnar

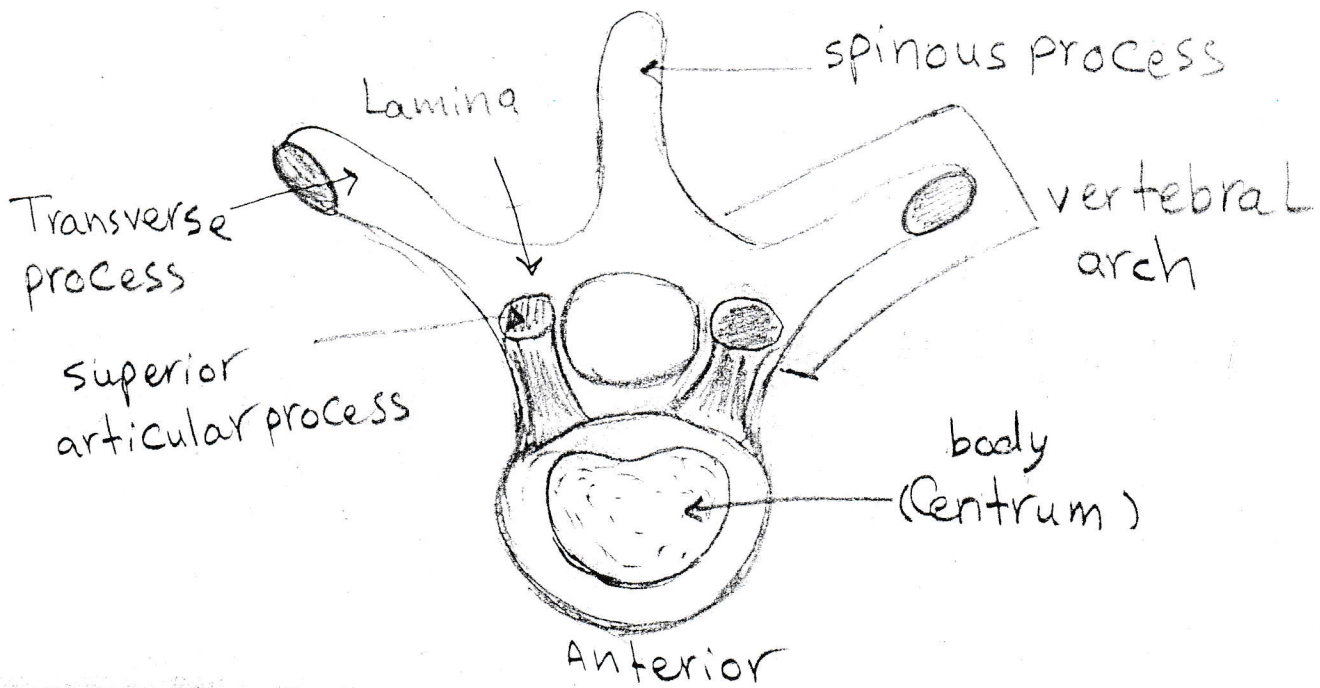
Transitional tissue

استاذة الجامعة
نادية الشيمي

العضو الاول

Types of Epithelial Tissues

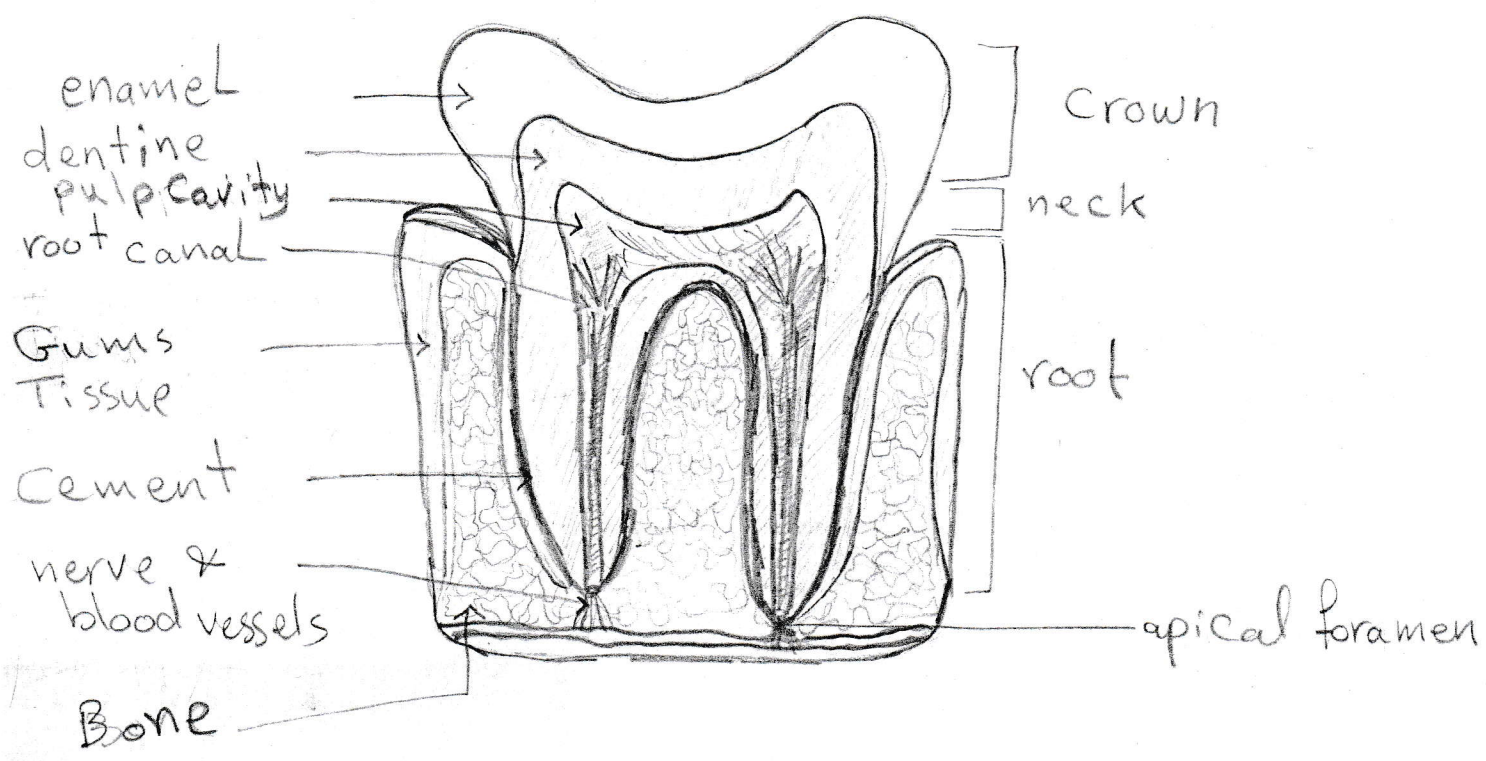
Posterior



structure of a typical vertebrae

Chapter (2)

استاذة المادة
فداء الشيباني



human teeth structure

استاذة المادة
نادية الشيبوي

Chapter(2)

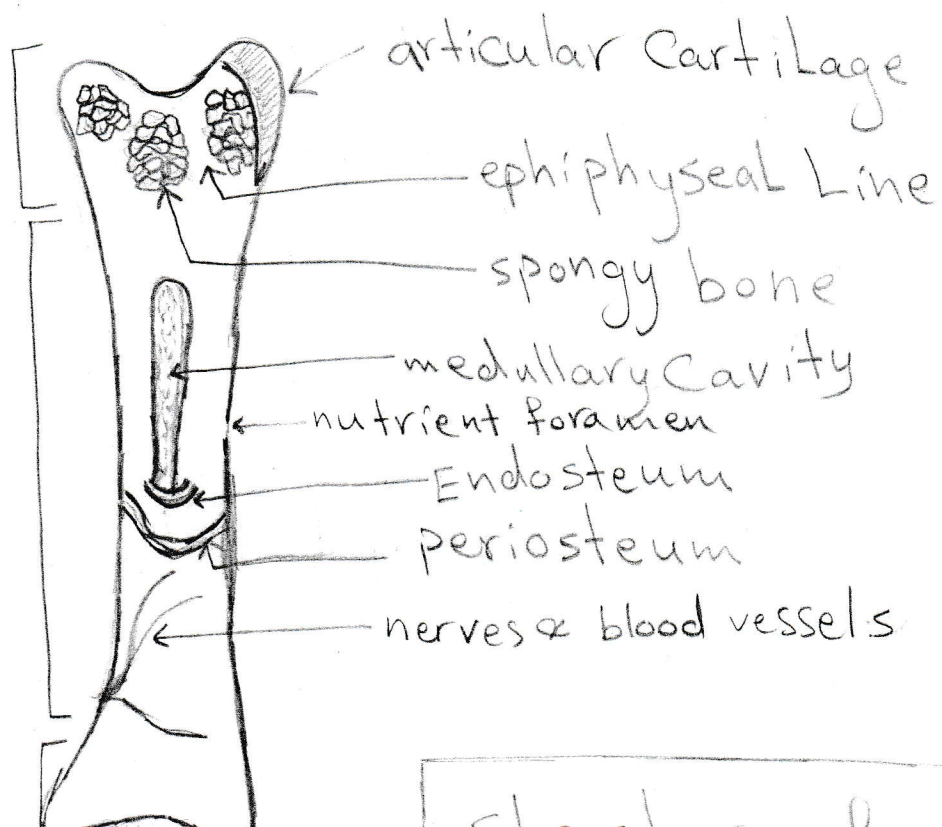
استاذة المادة
نادية النعيمي

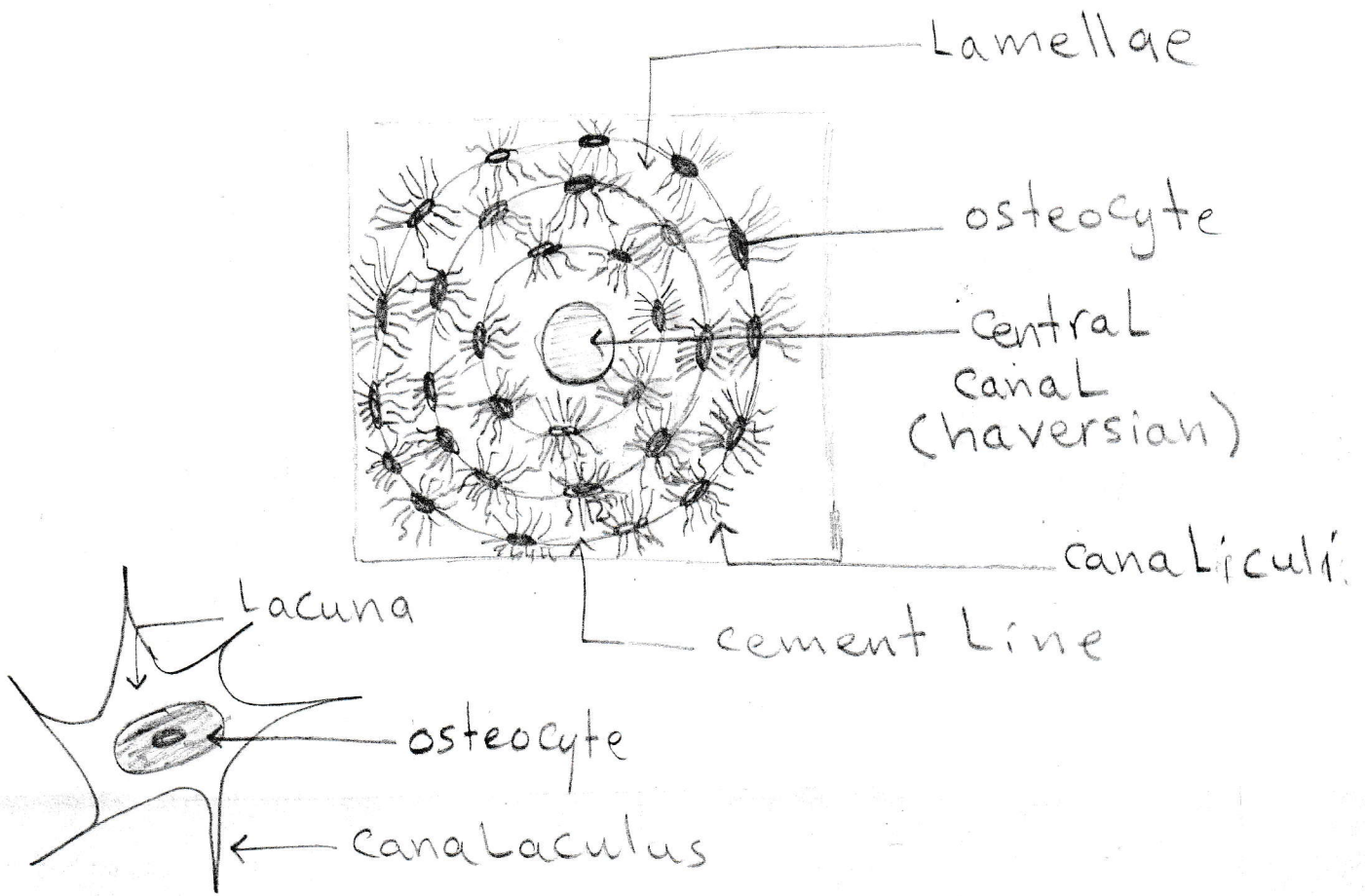
Chapter(2)

Canal

Epiphysis

Diaphysis





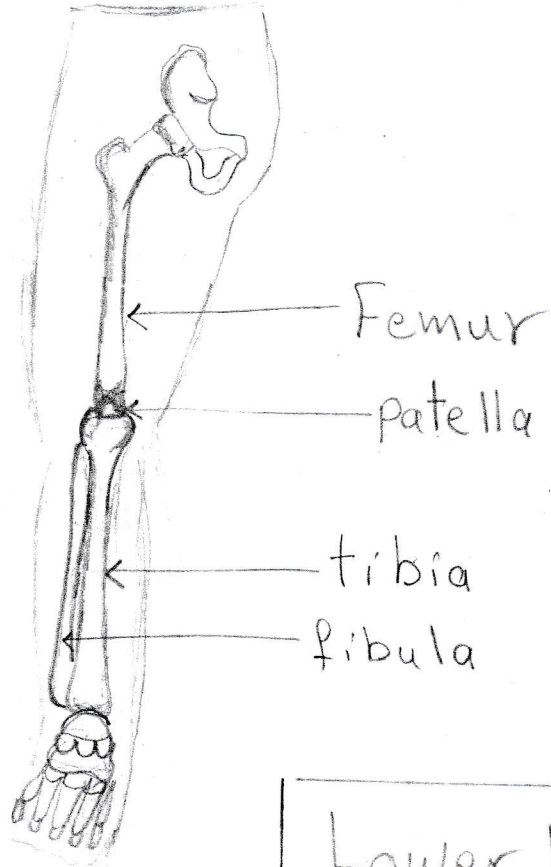
structure of Longbone
 (Transverse section)
 (cross section)

Chapter (2)

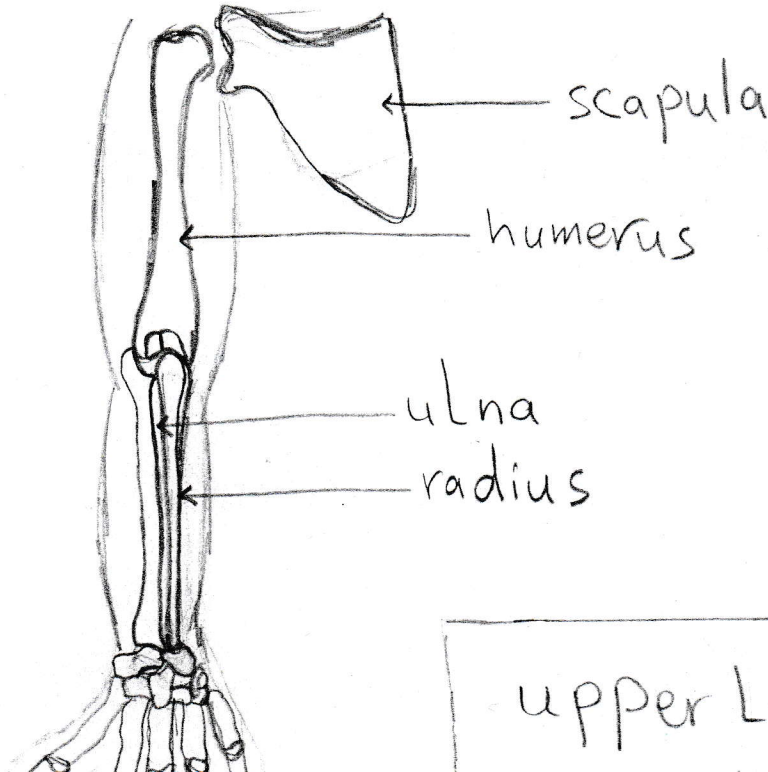
نادي الأستاذة السادة
 فادي السادة

Chapter (2)

استاذة المادة
فاضية النفيهي

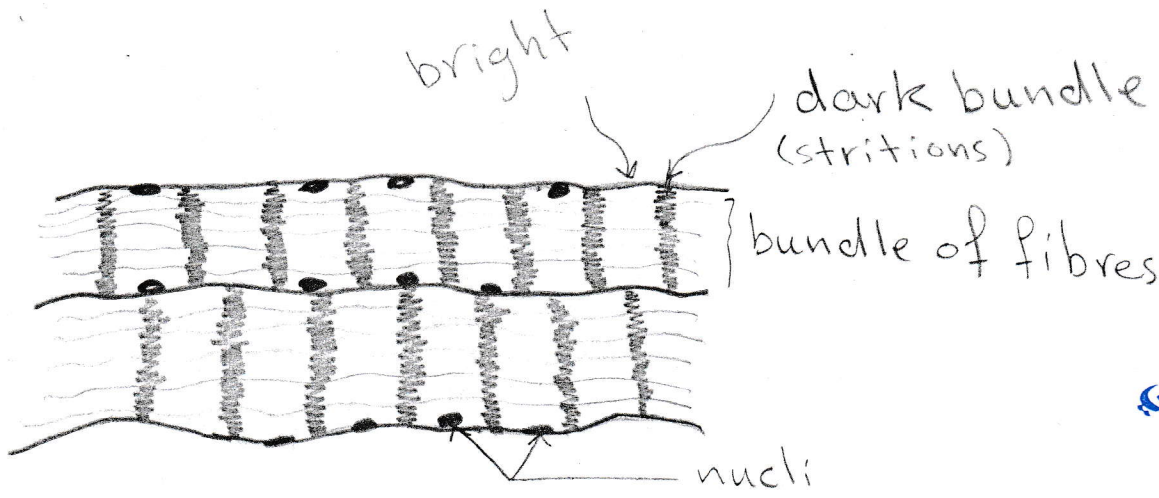


Lower Limbs



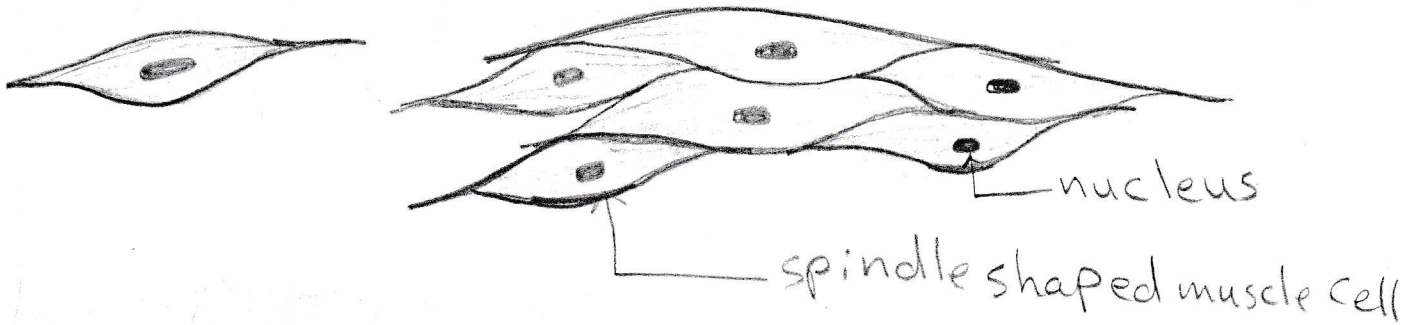
upper Limbs

Chapter (3)

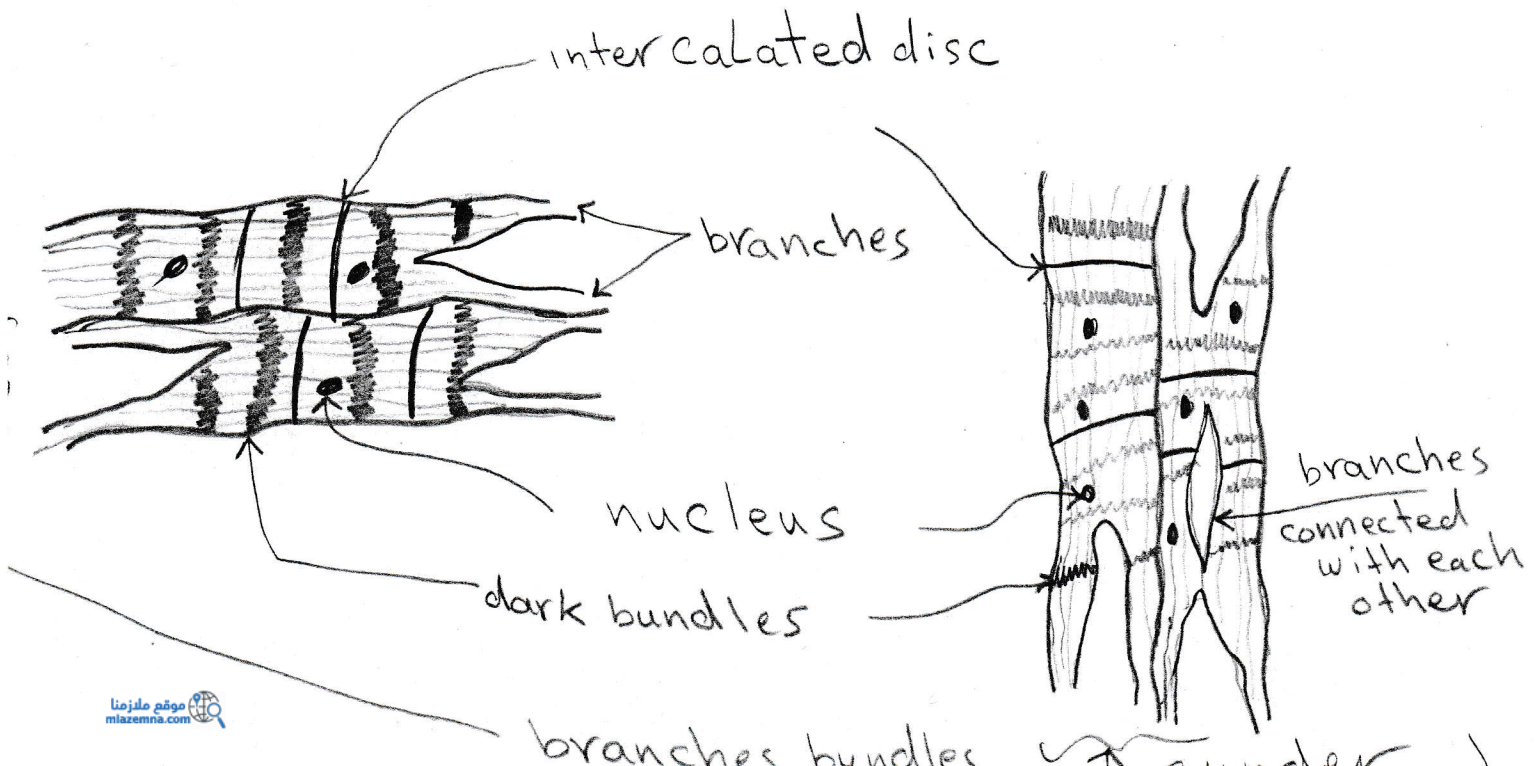


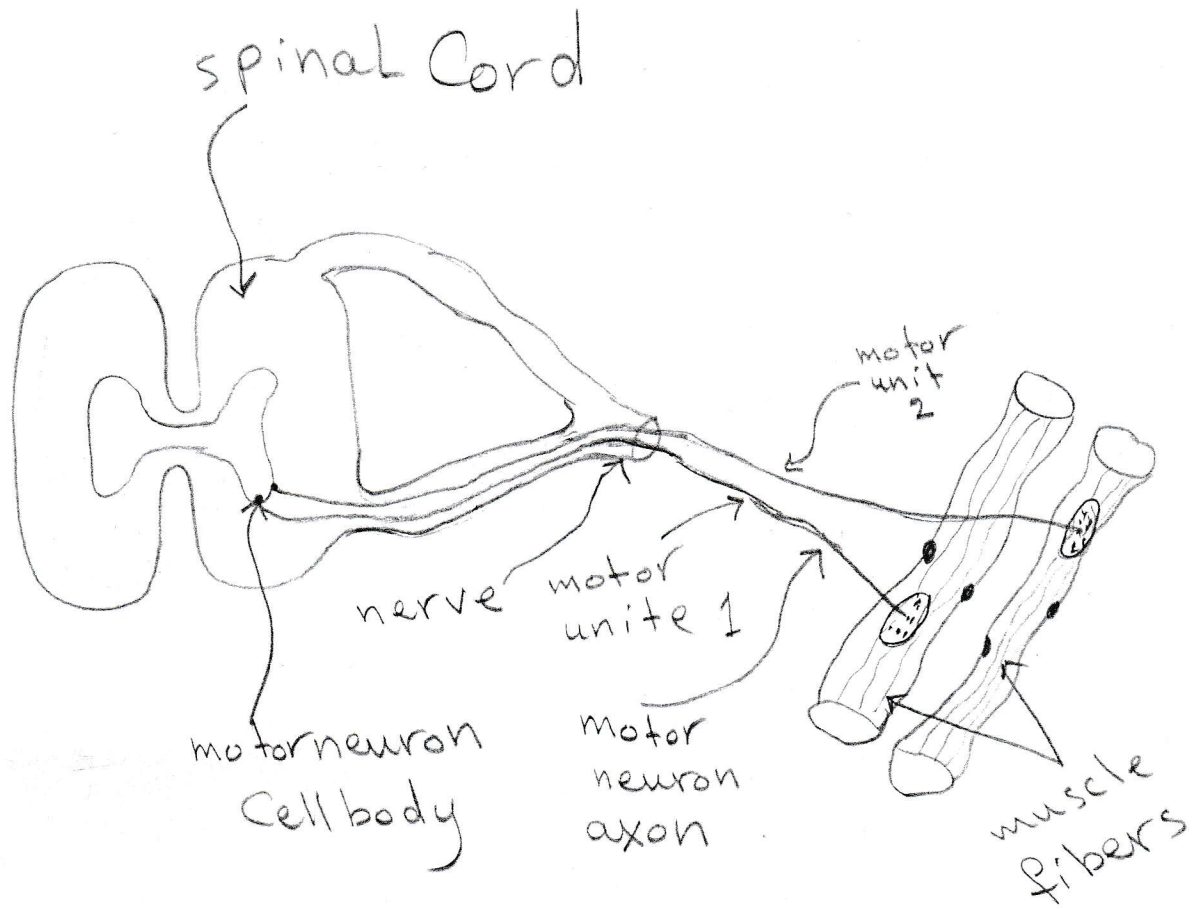
مادة العلوم
البيولوجيا

skeletal muscles structure



smooth muscles structure



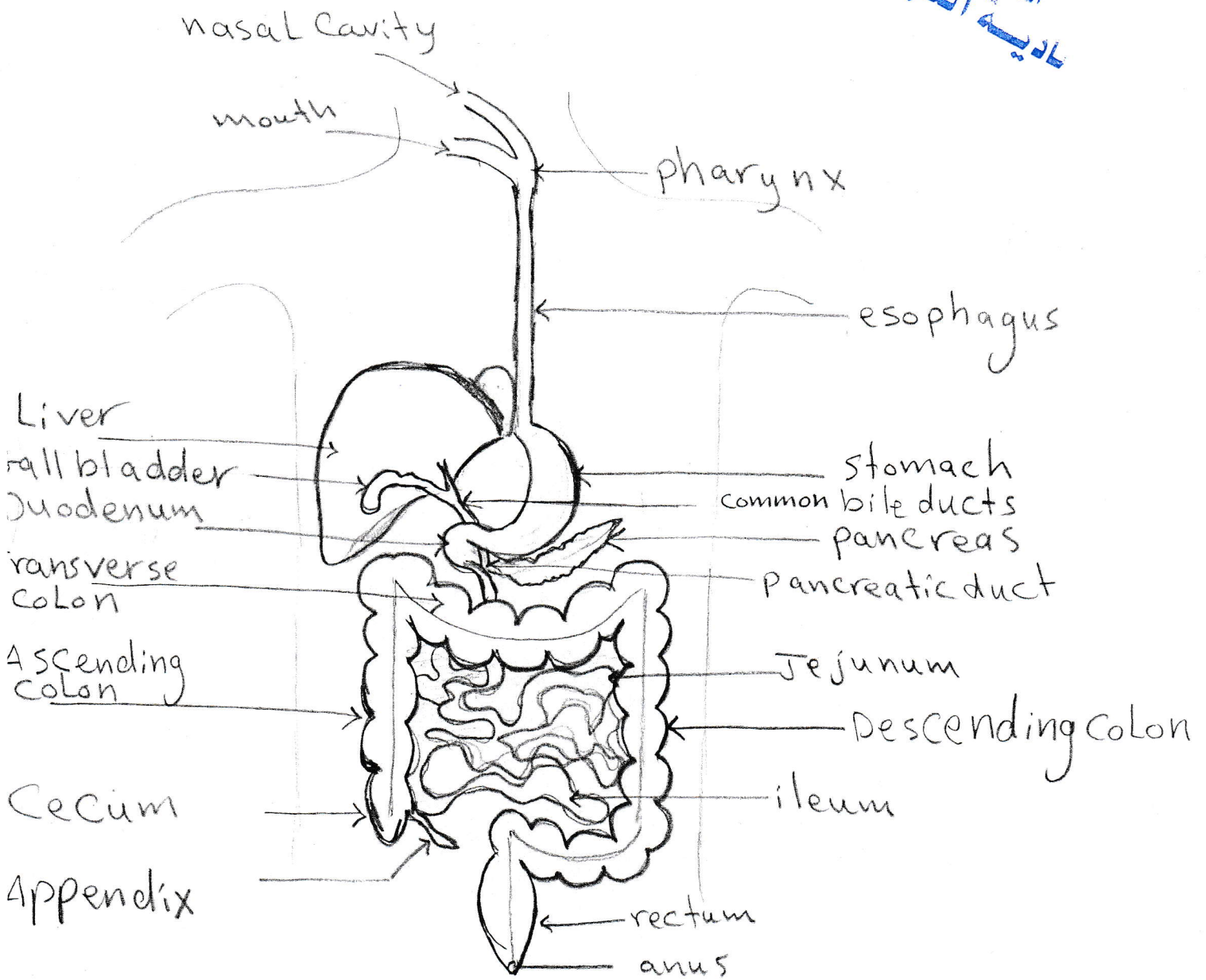


Contraction of biceps
and triceps muscles

Chapter (3)

Chapter (4)

استاذة المادة
نادية النيمي



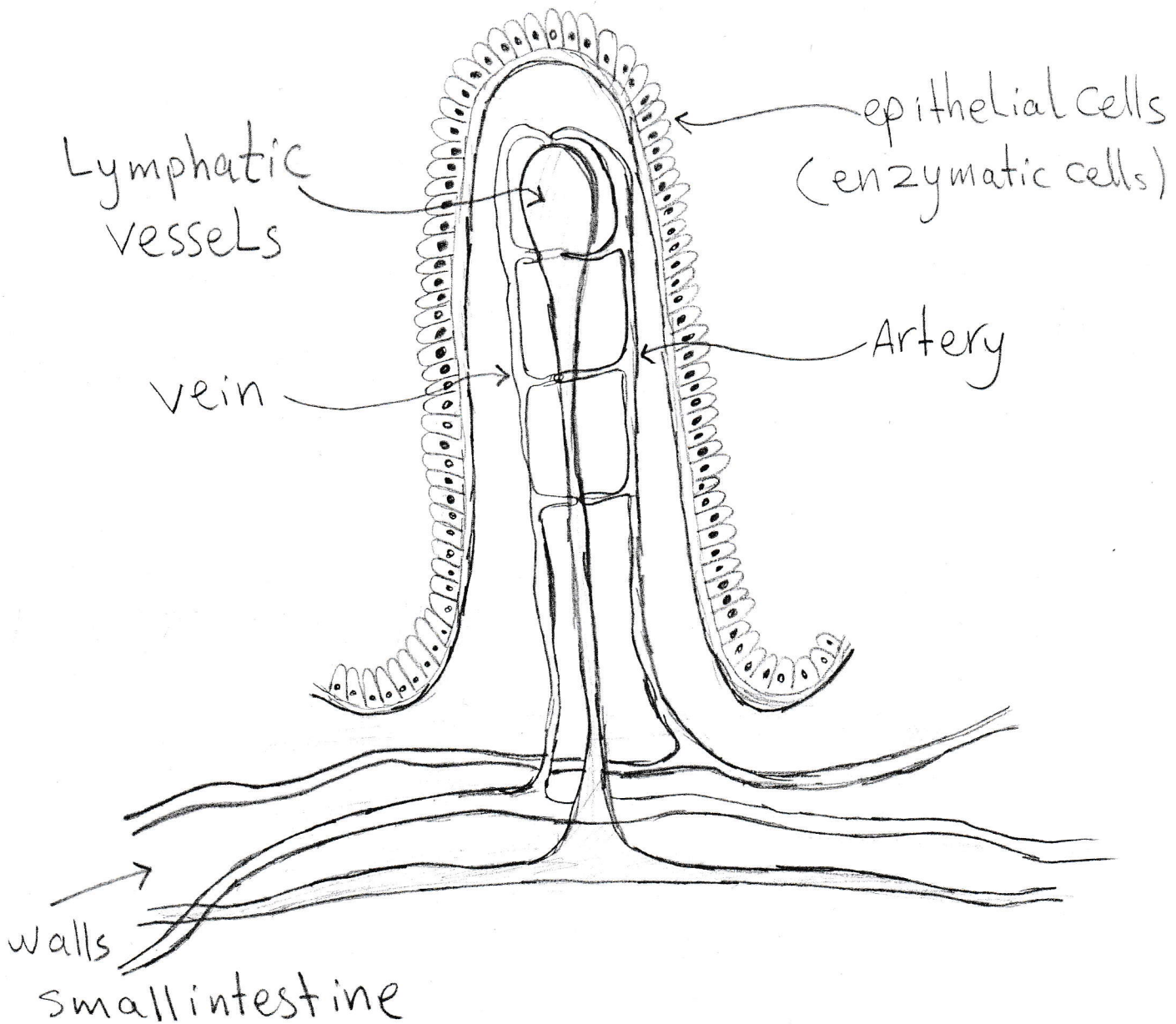
Appendix
Cecum
Ascending
Transverse
Descending
rectum
anus

} Large intestine

duodenum
Jejunum
ileum

} Small intestine

Chapter (4)

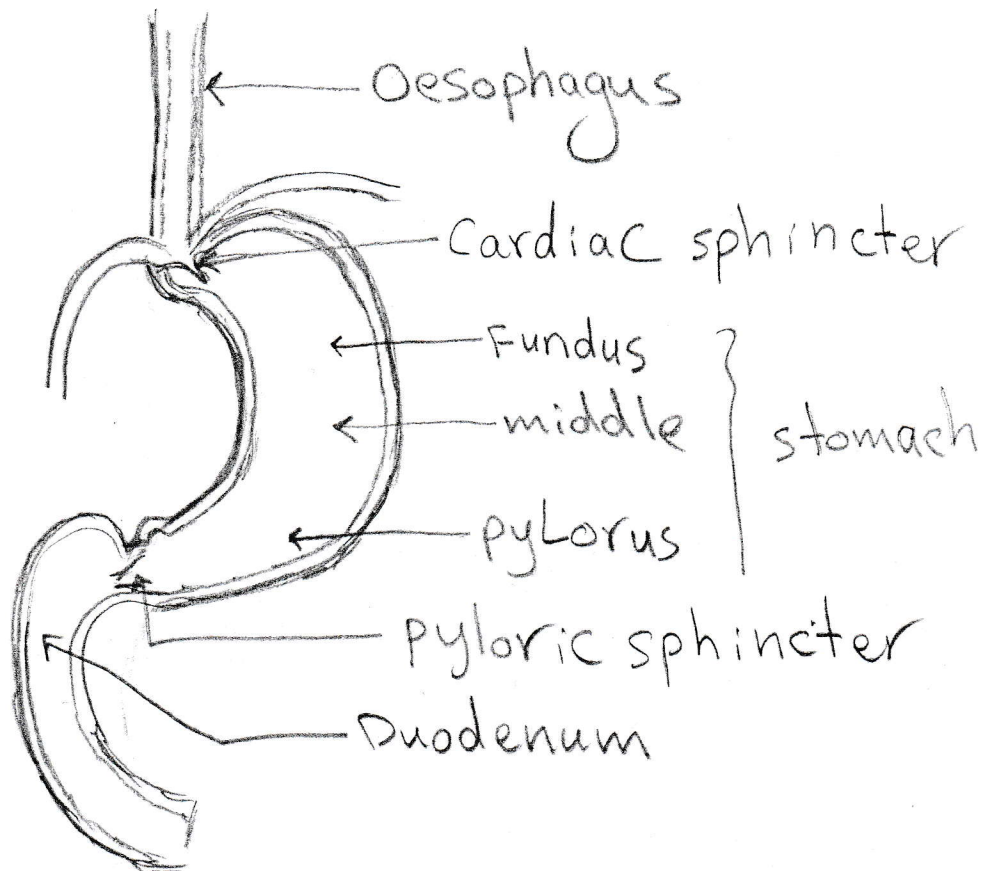


section in villi
in small intestine

استاذة المادة
فاضية النسيبي

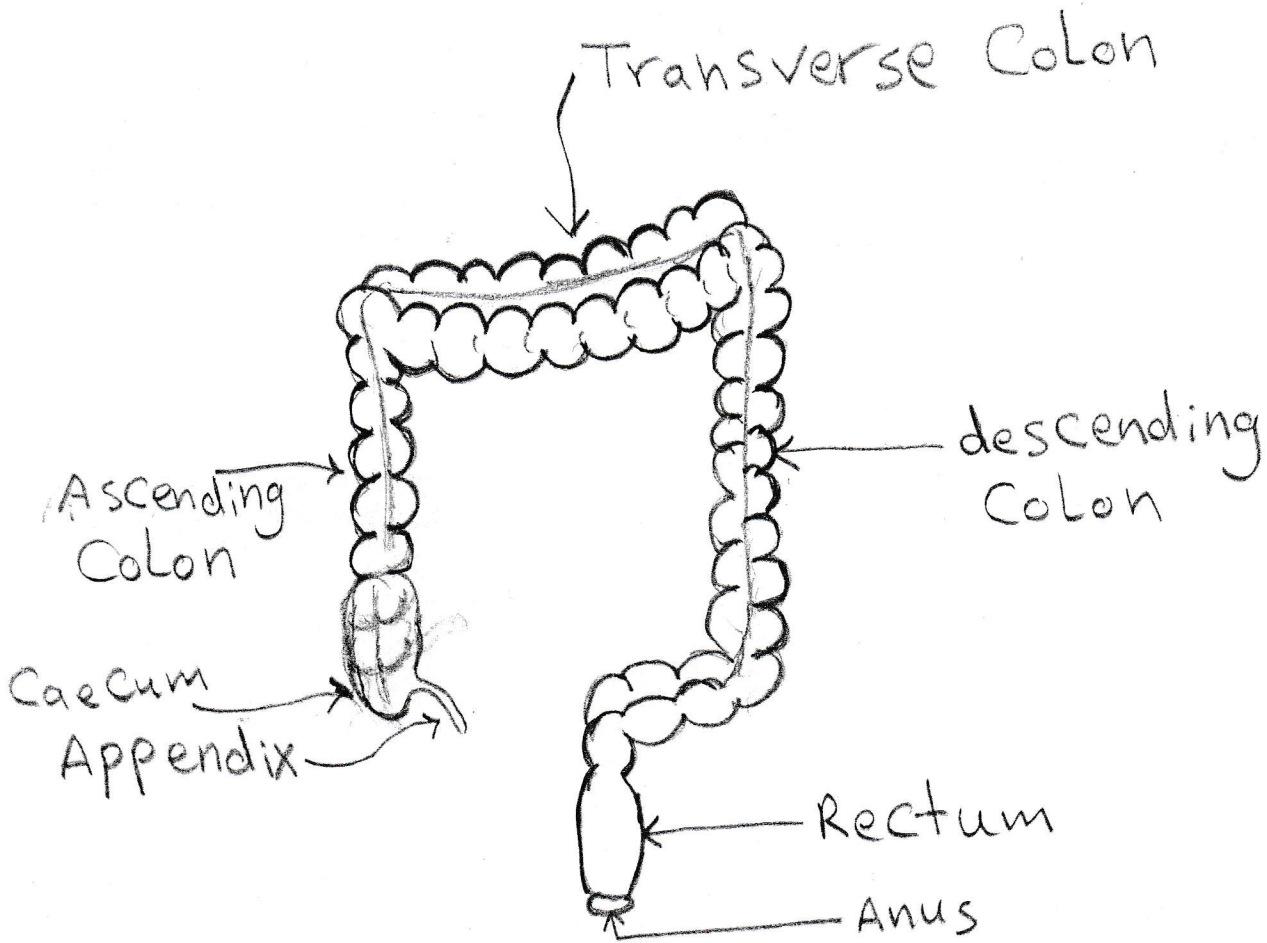
Chapter (4)

استاذة المادة
نادية النعيمي



Stomach section
in human digestive system

Chapter (4)

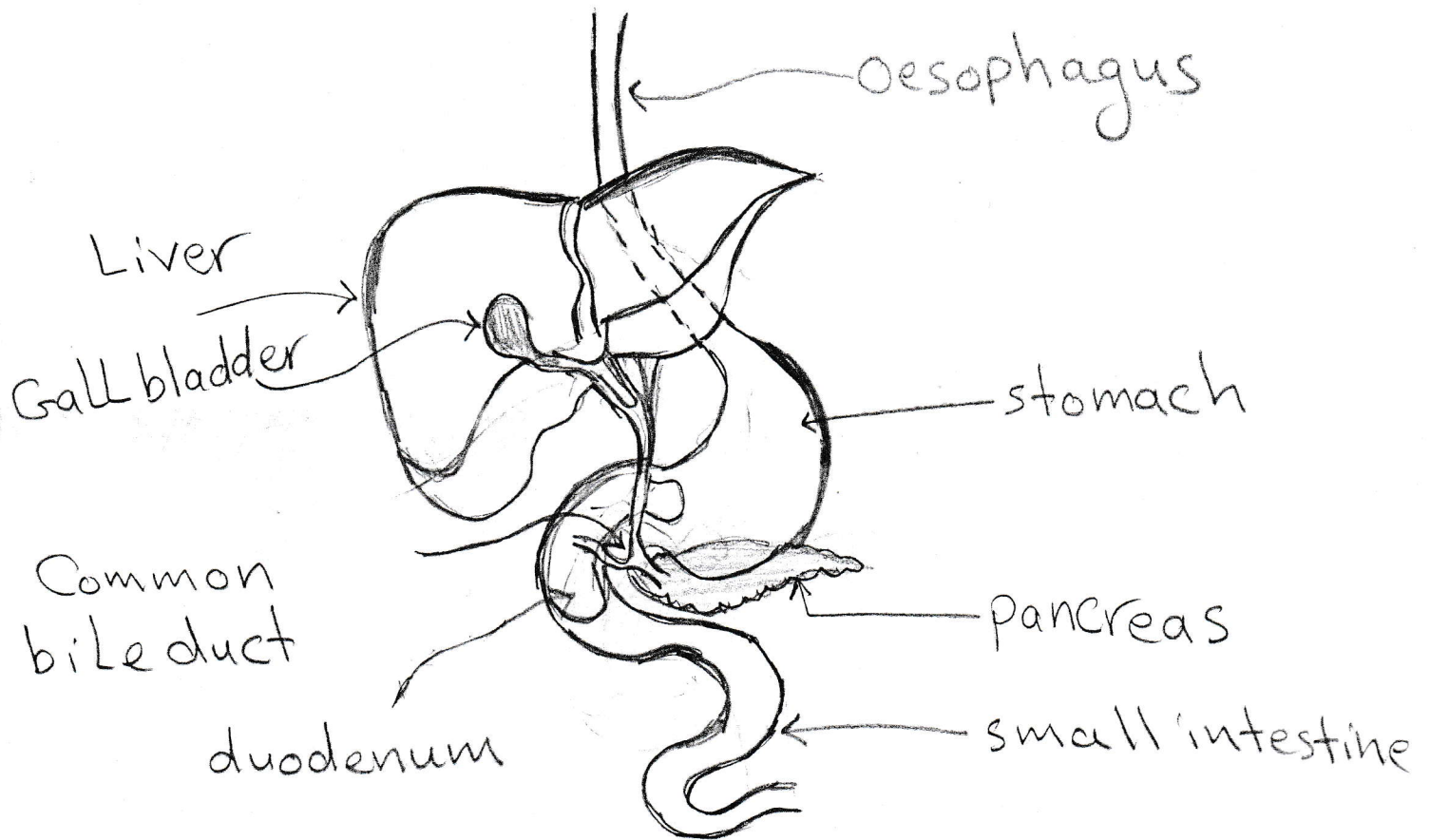


Section Large intestine

استاذة البادنة
نادية النعيمى

Chapter (4)

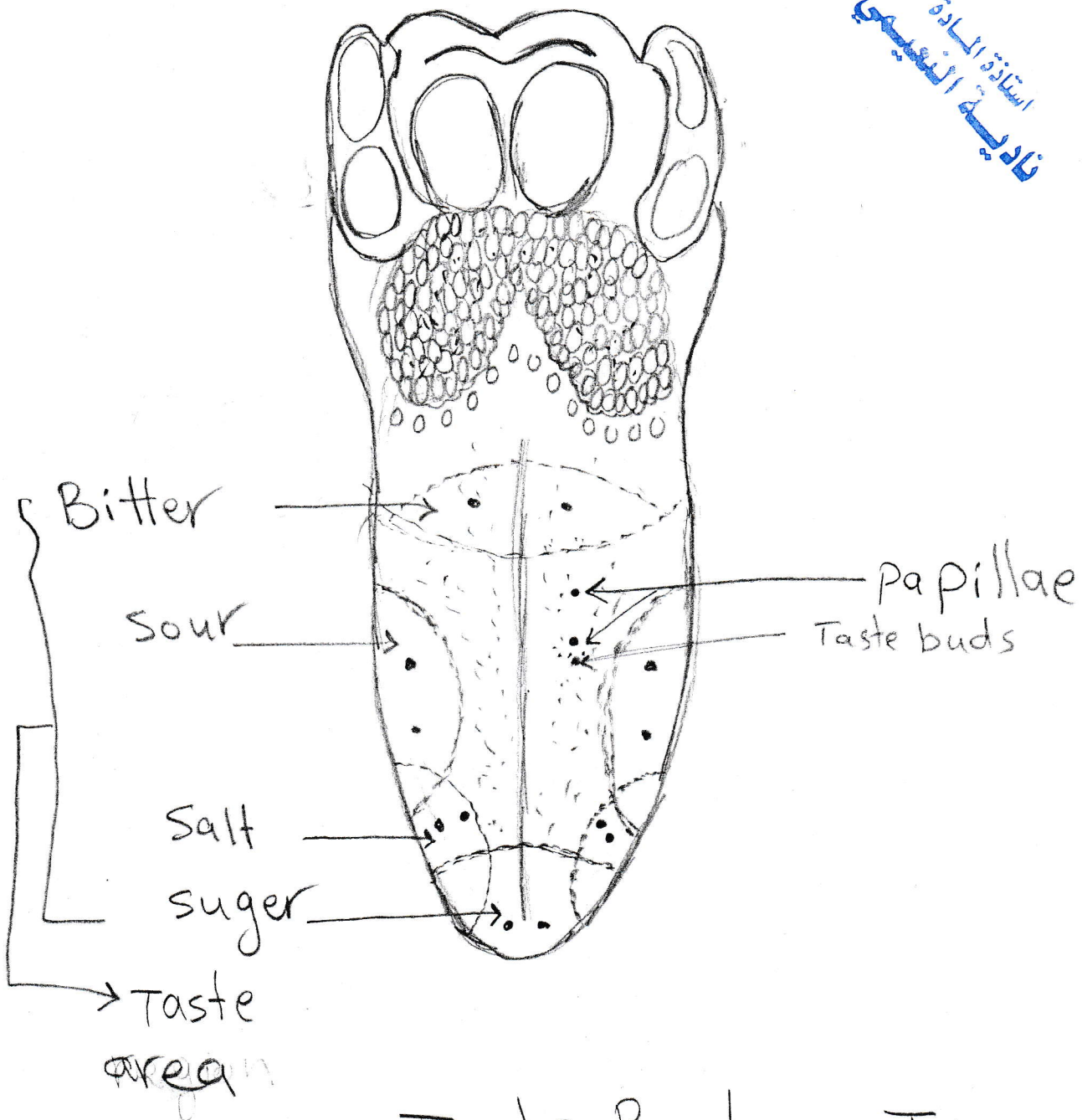
استاذة المادة
نادية السبي



human Liver and pancreas

Chapter (4)

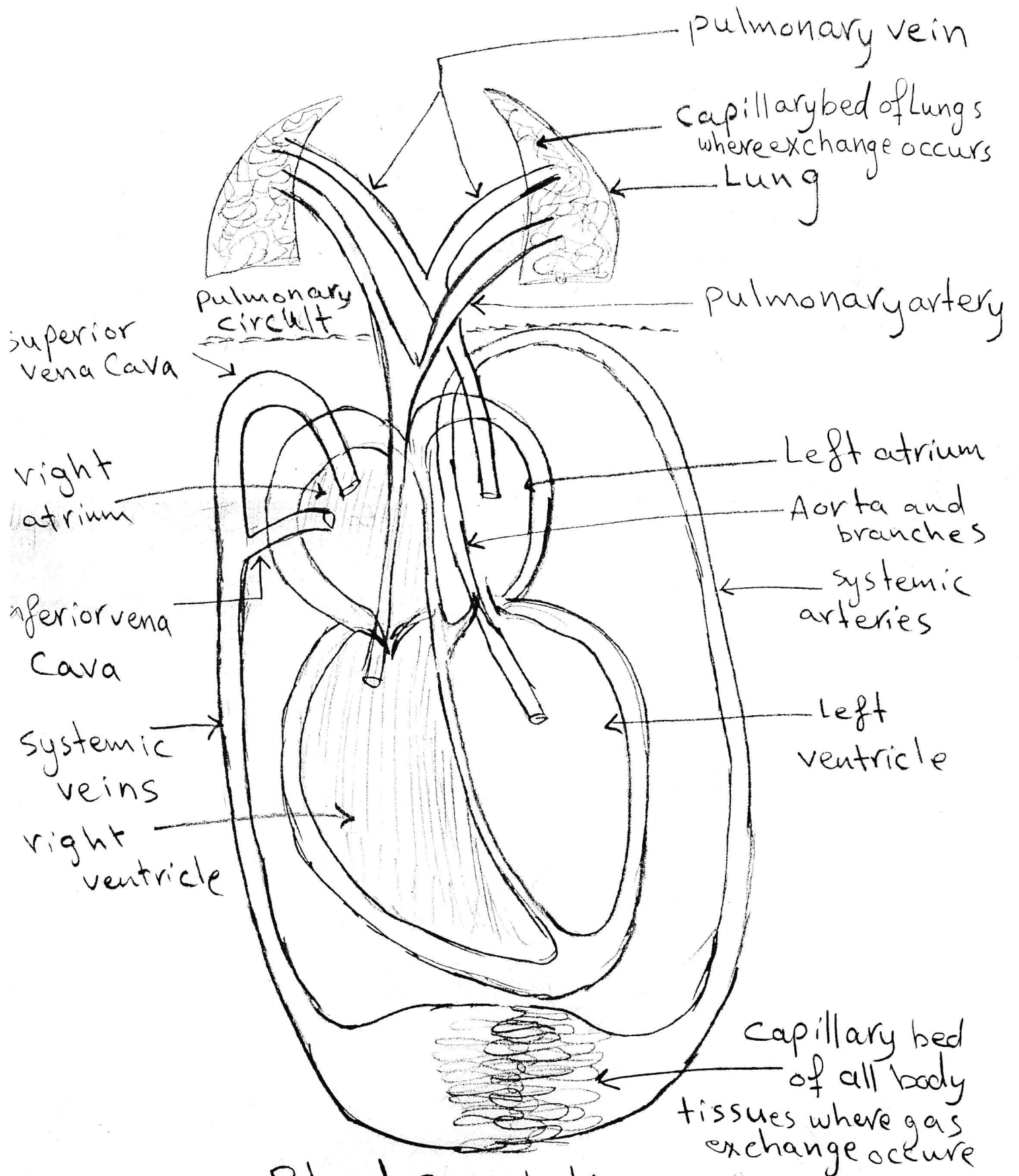
استاذة المادة
فاضية النعيمي



Taste Buds on Tongue

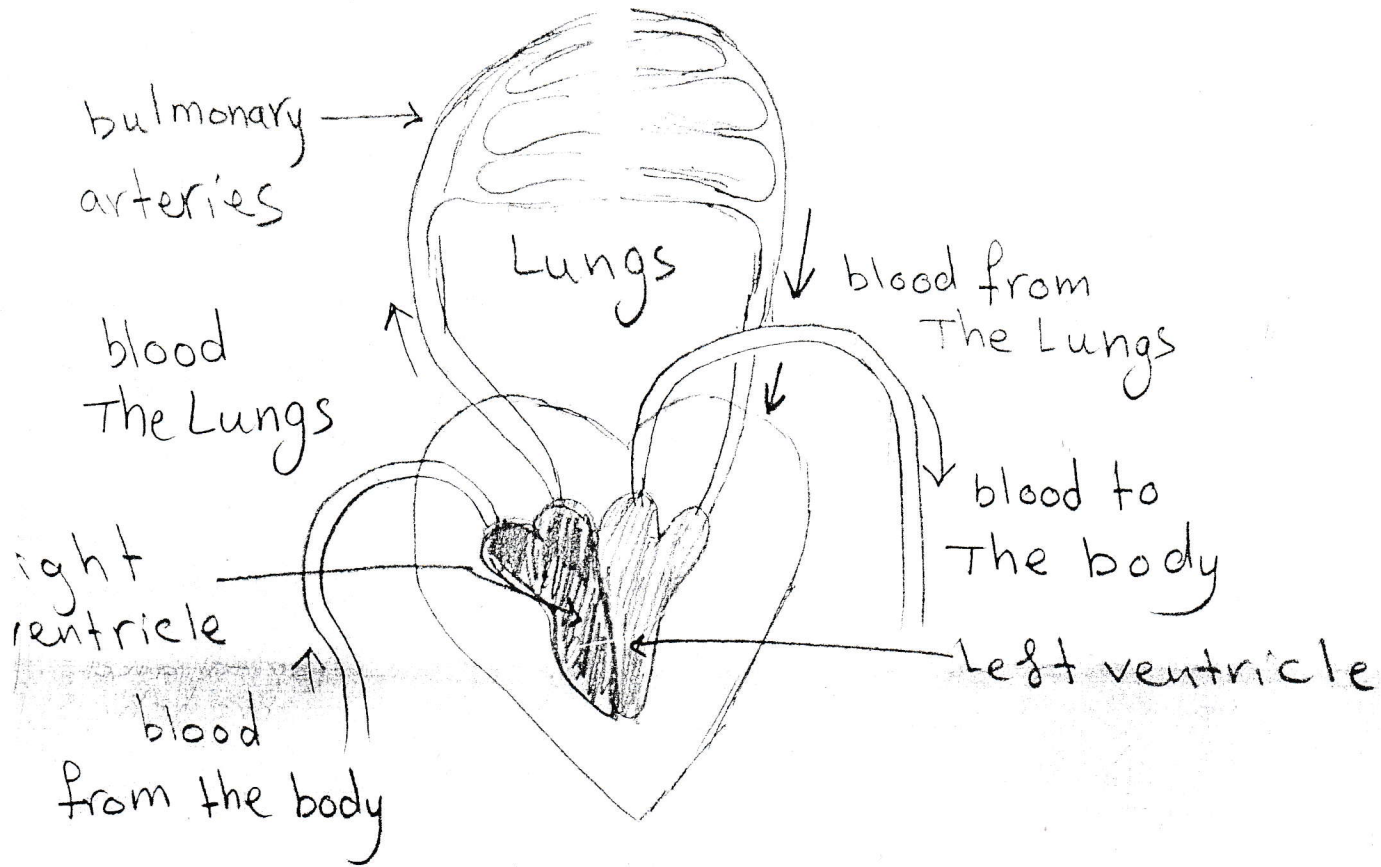
Chapter (5)

استاذة المادة
نادية النيمي



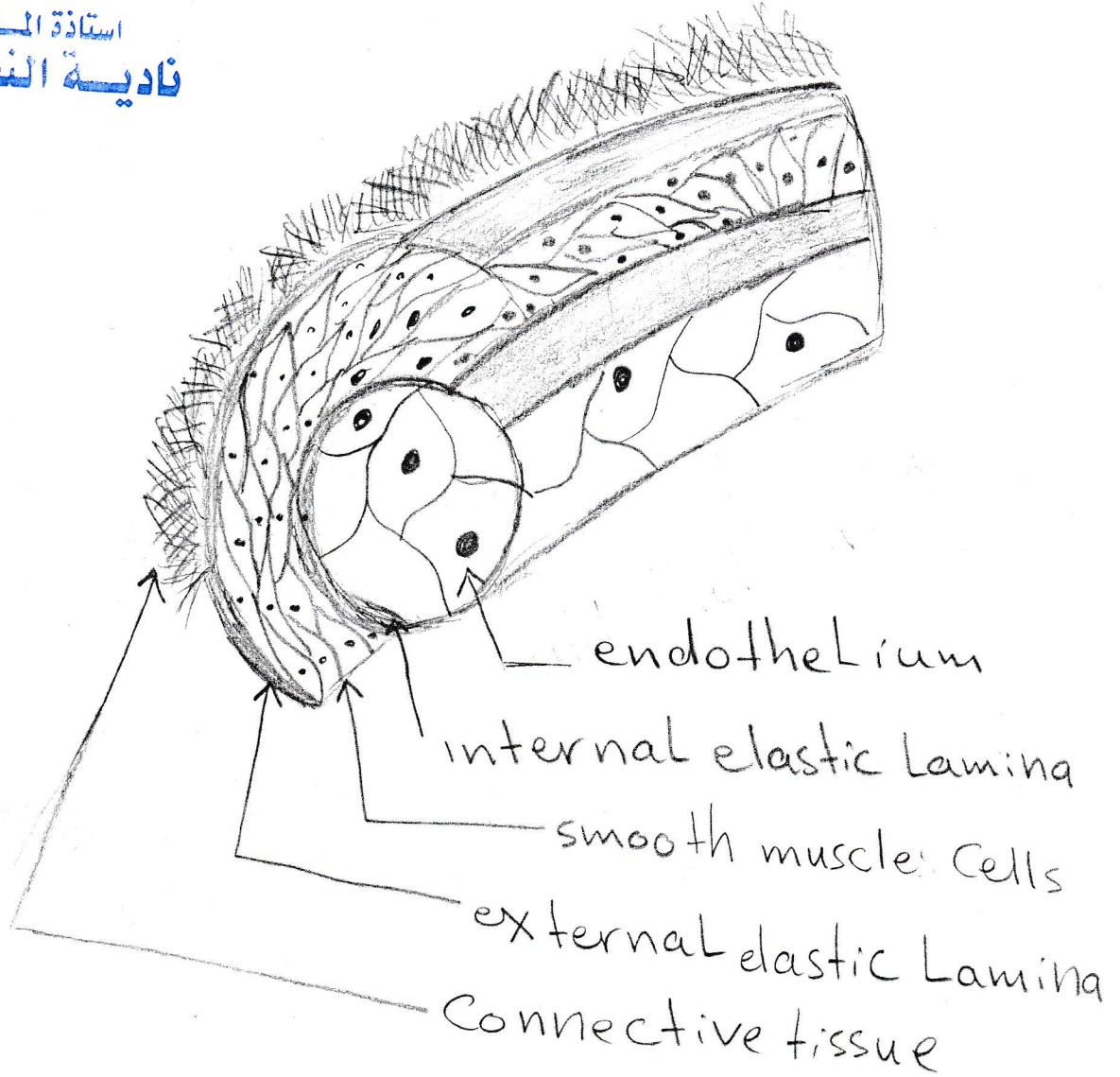
Blood Circulation in

استاذة المادة
نادية النعيمي



pulmonary blood Circulation

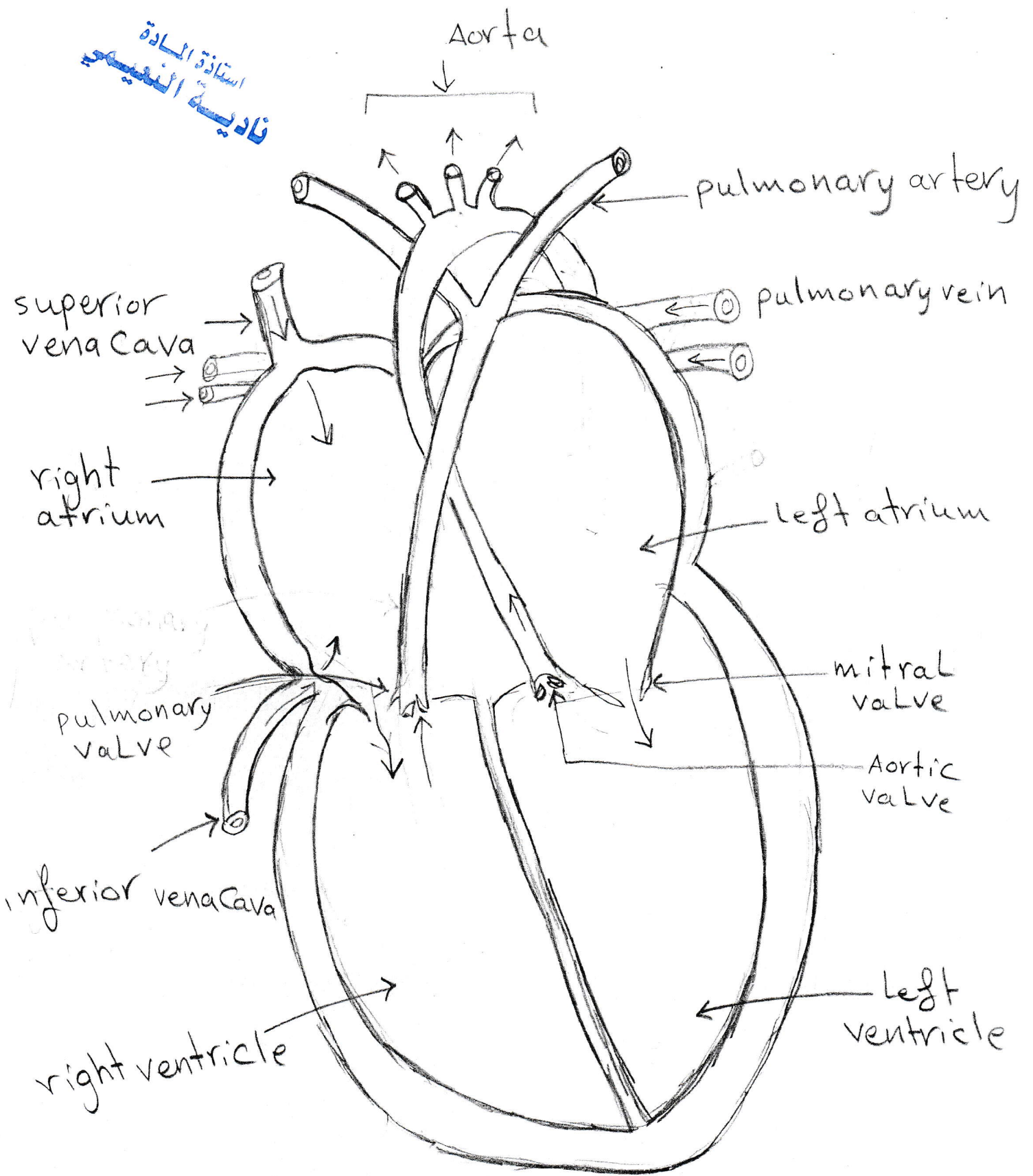
Chapter (5)



structure of blood vessels

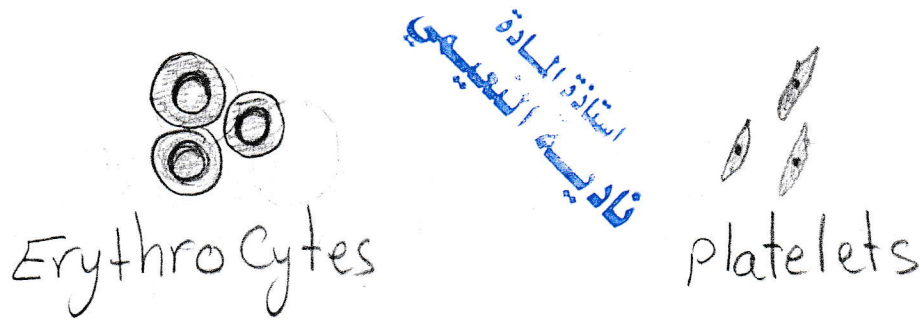
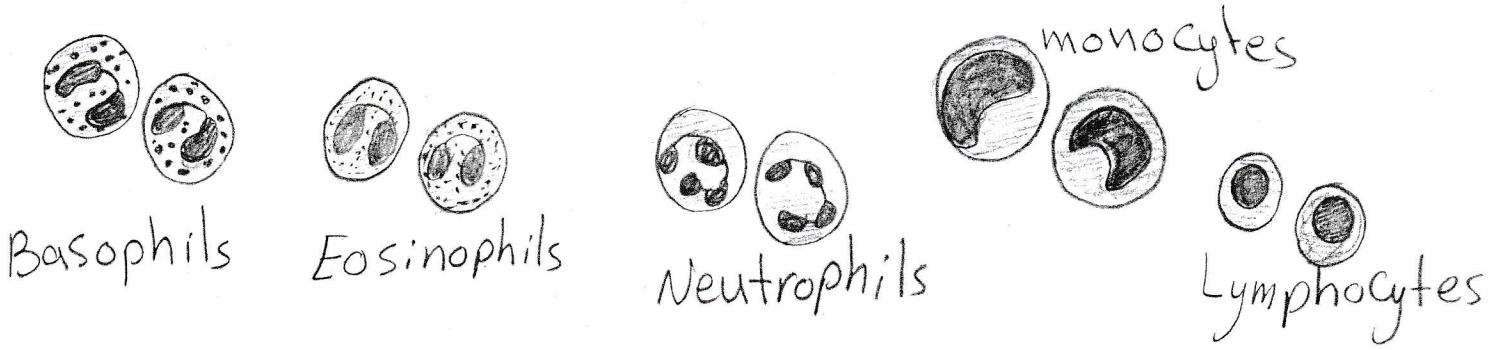
Chapter (5)

استاذة المادة
نادية النقيب



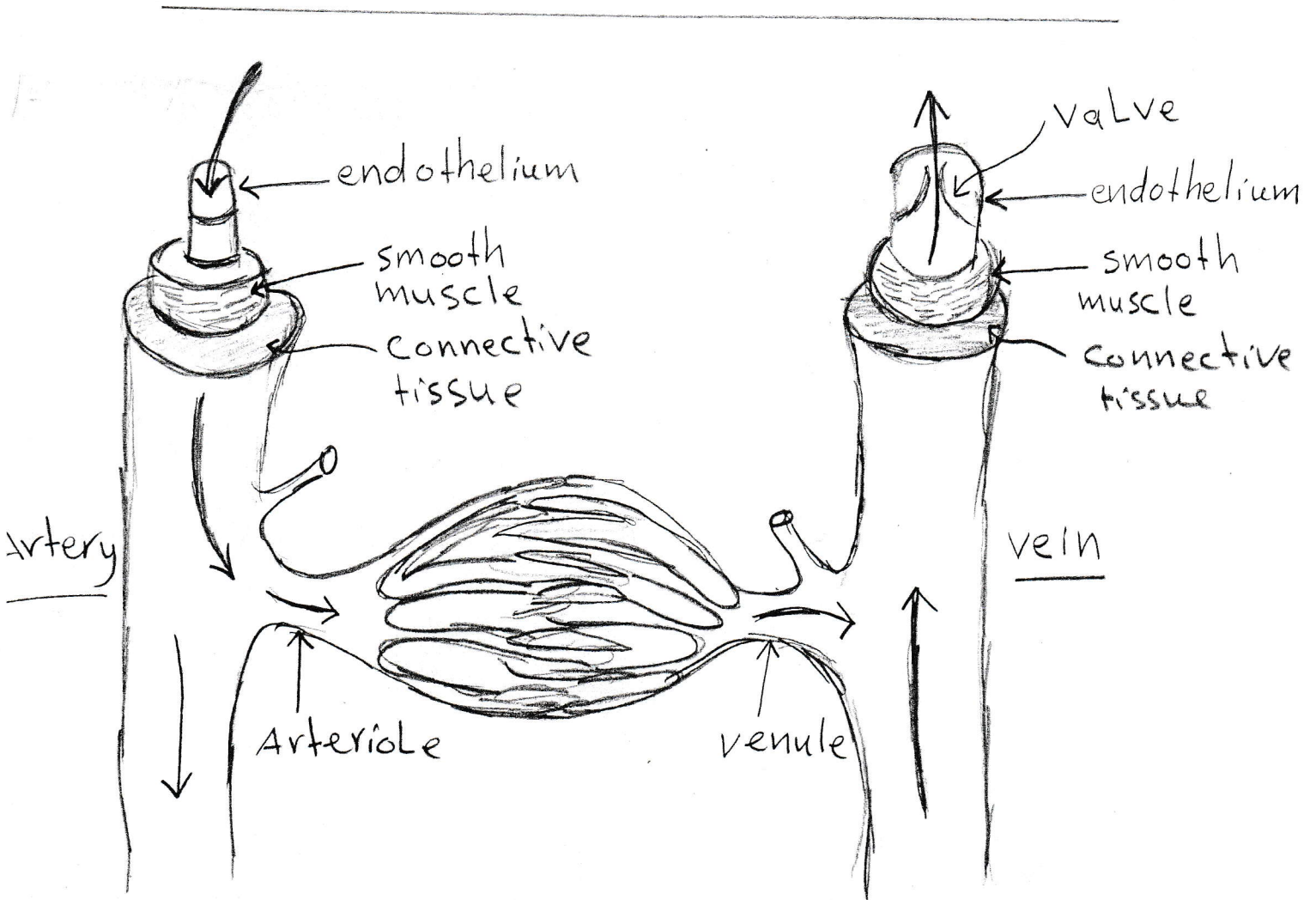
Longitudinal section of heart
Chapter (5)

Chapter (5)

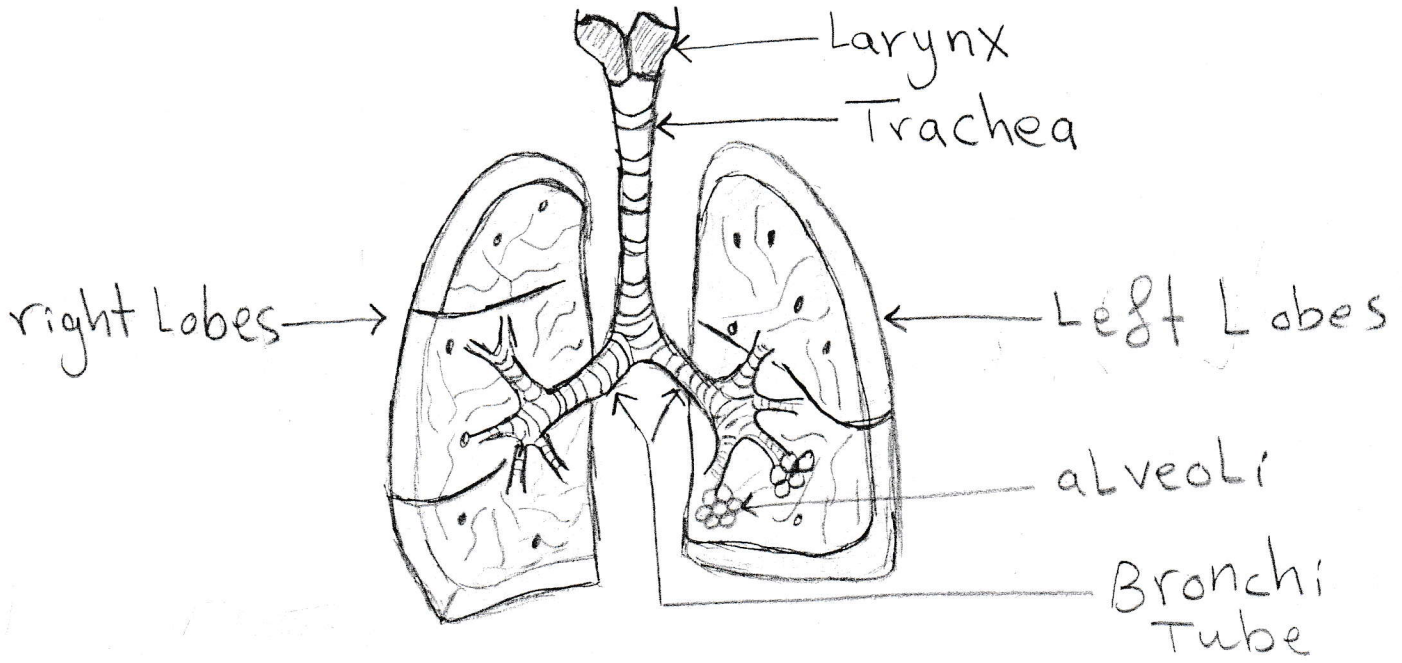


استاذة المادة
فاضية التليفي

Blood Cell



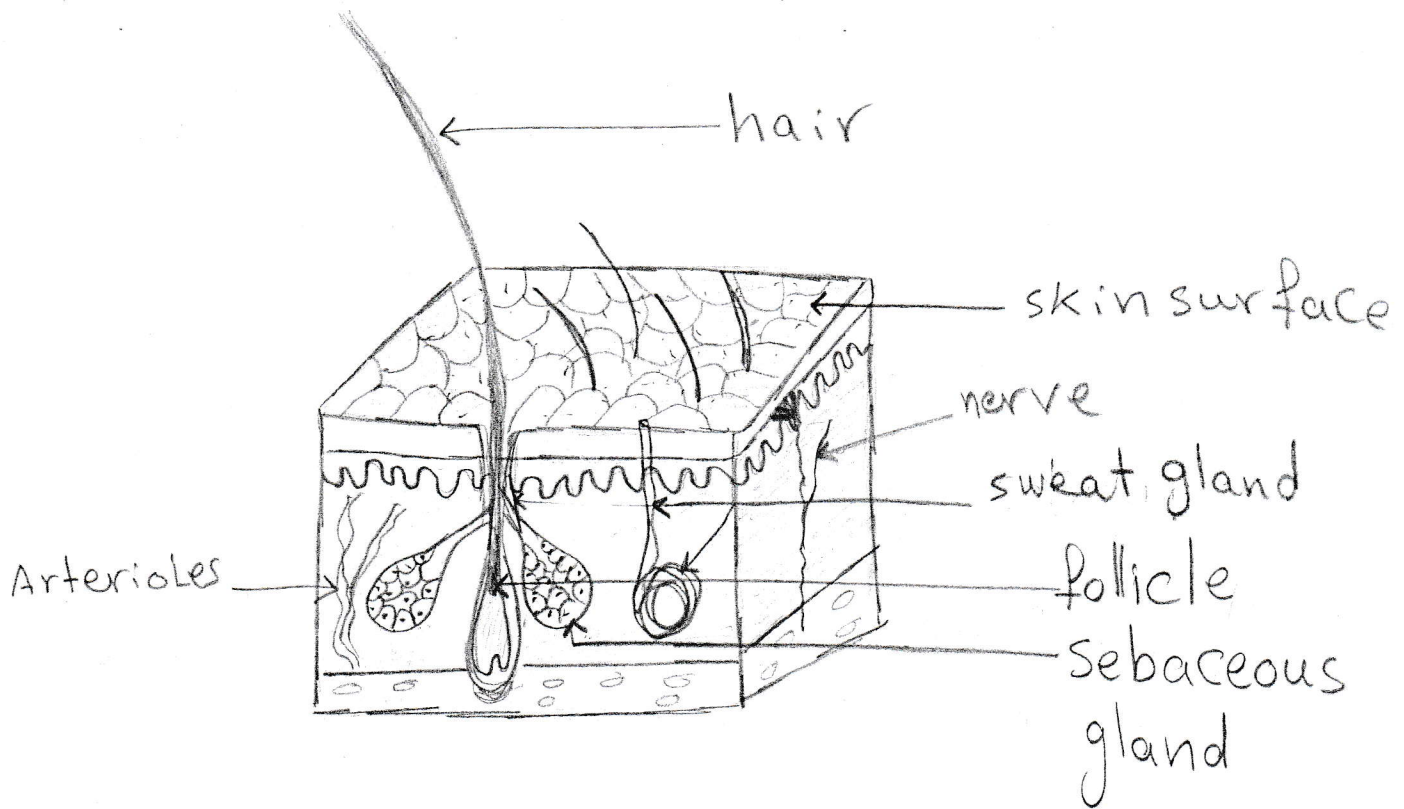
استاذة المادة
نادية النعيمي



Trachea and bronchi
in Lung

Chapter (6)

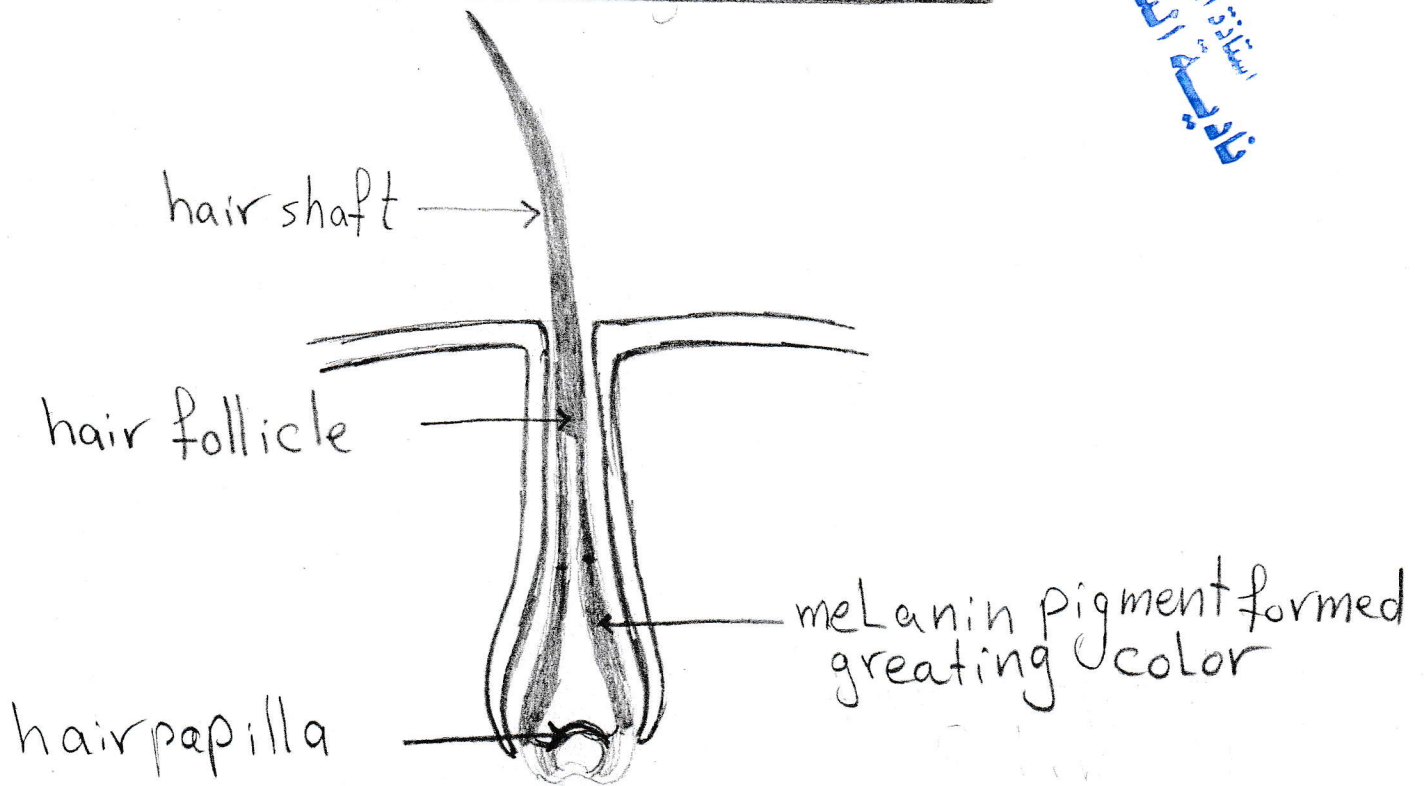
Chapter (7)



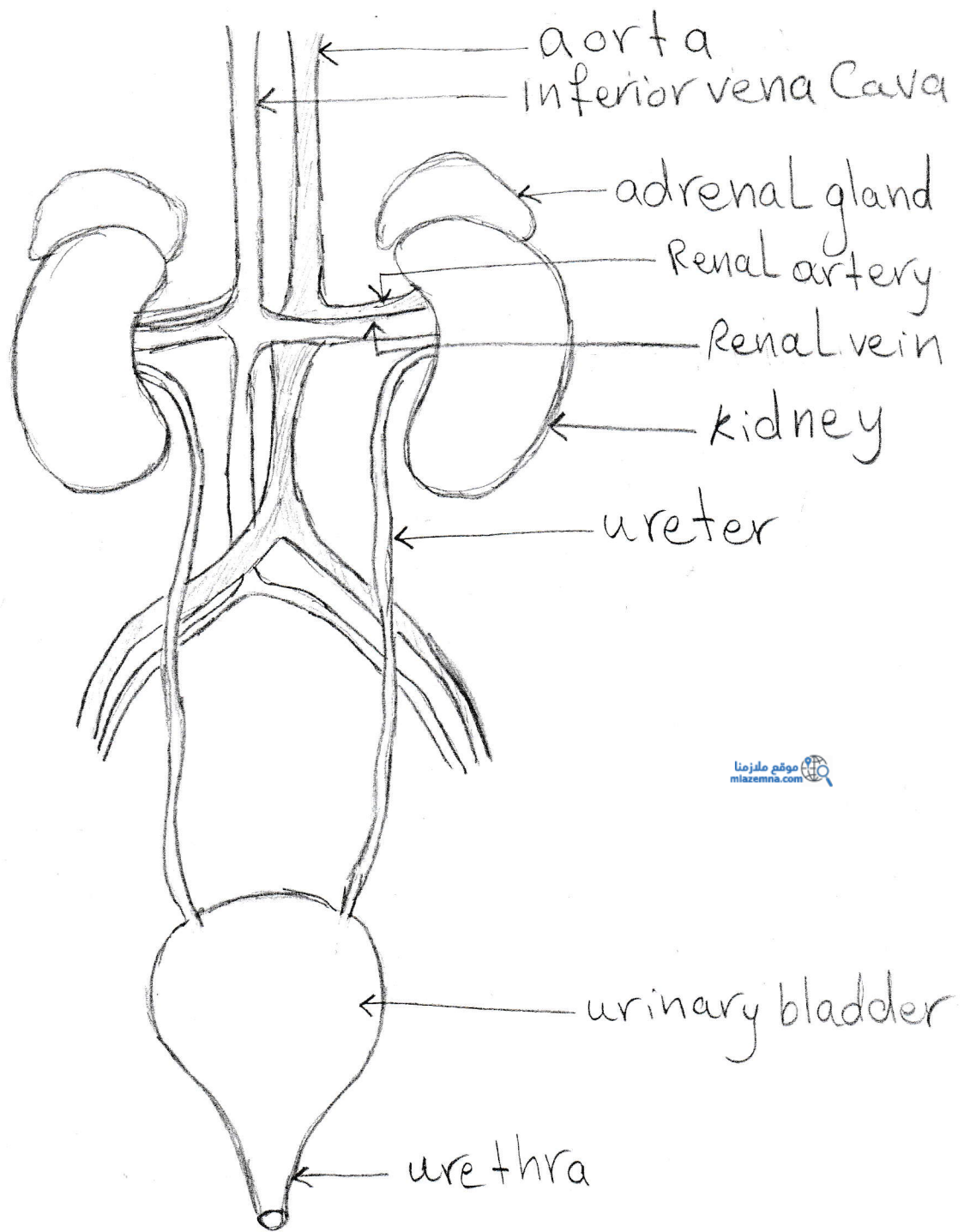
structure of skin

Sebaceous gland

استاذة الميادة
نادية الشيباني



structure of hair



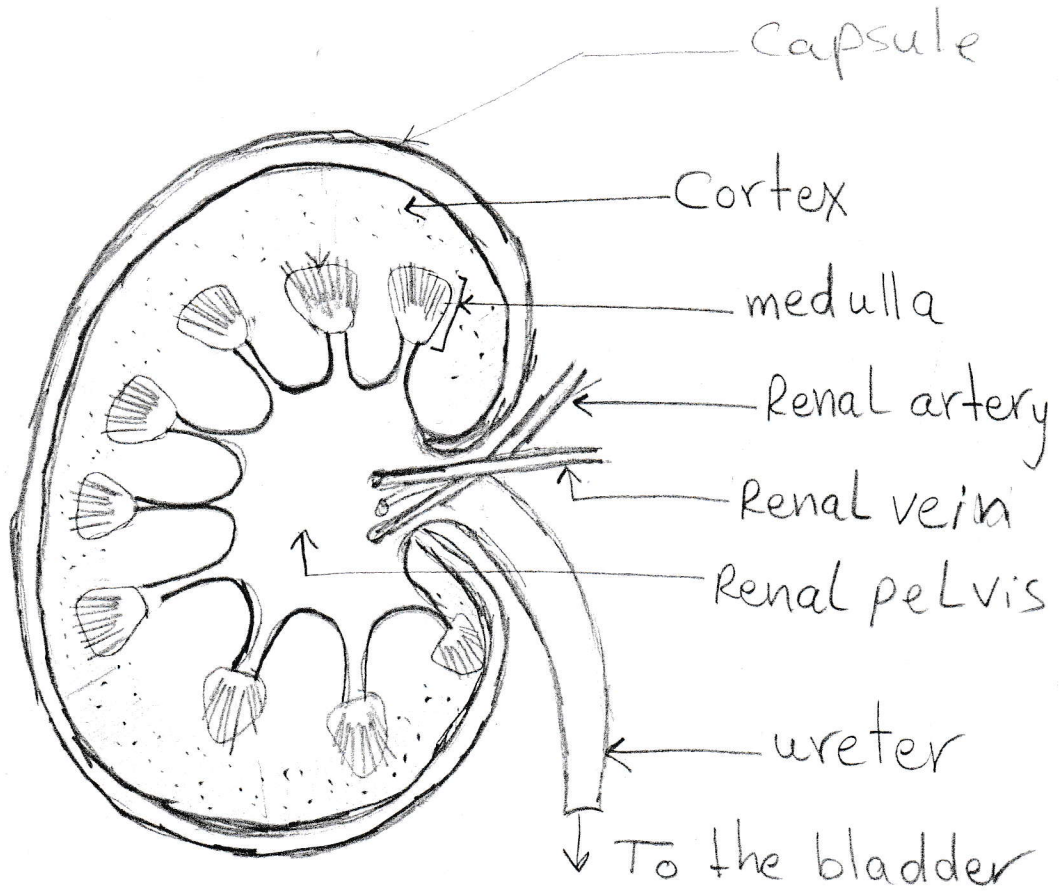
استاذة المادة
فاضية النسيبي

موقع ملزمنا
mlazema.com

Urinary system in human

Chapter (7)

استاذة المادة
نادية النعيمي

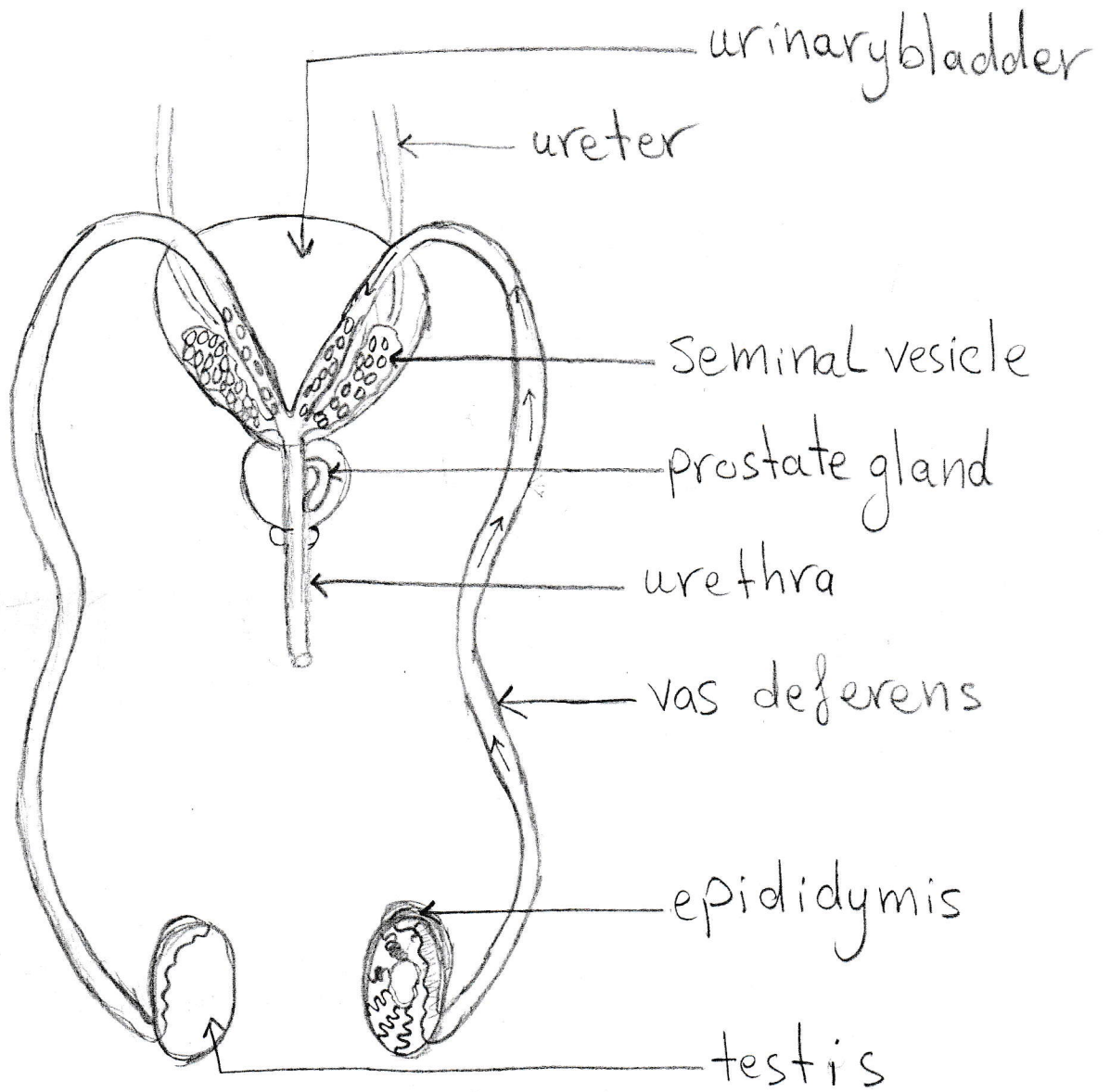


structure of kidney

Chapter (7)

Chapter (8)

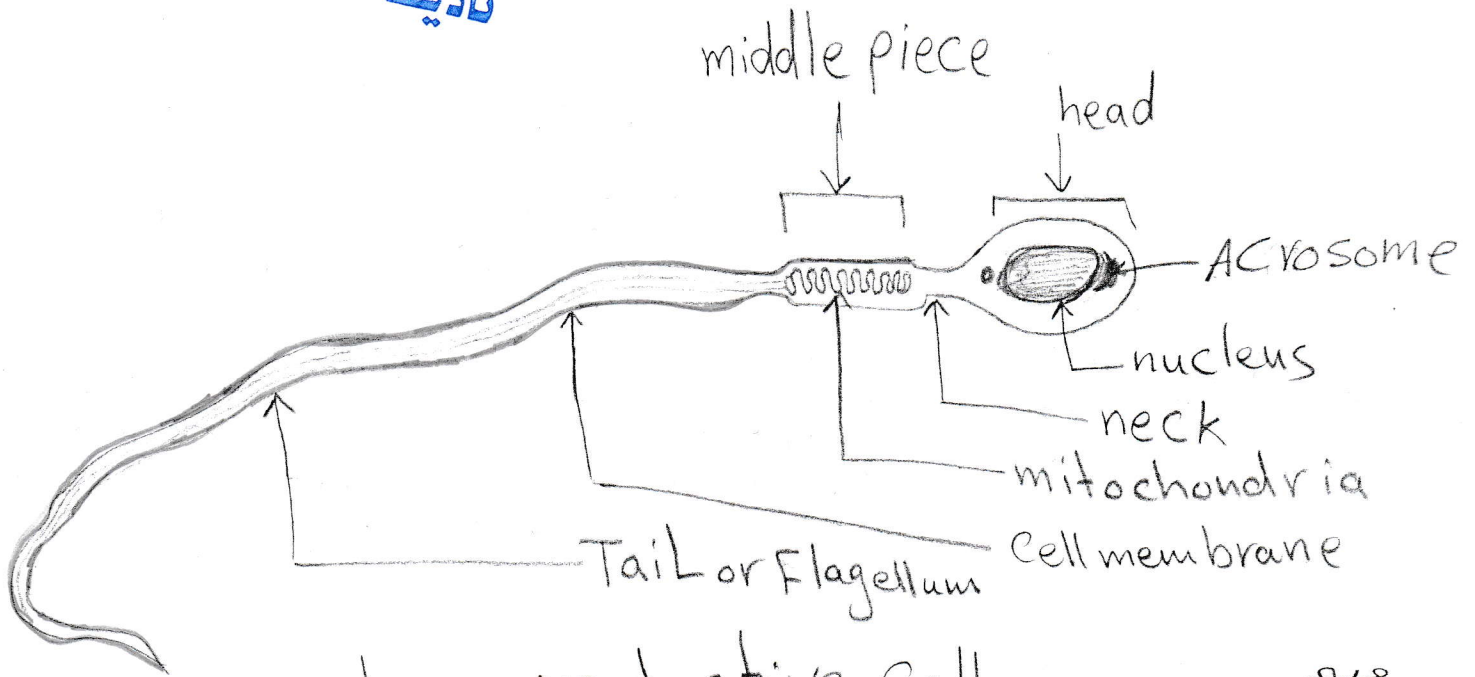
استاذة المادة
نادية النعيمي



structure of male reproductive system

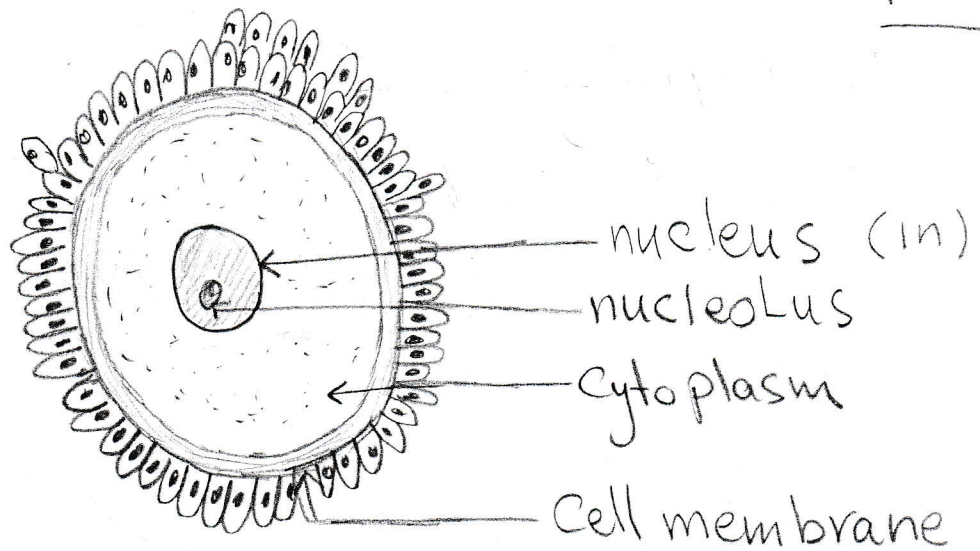
Chapter (8)

استاذة المادة
نادية النعيم



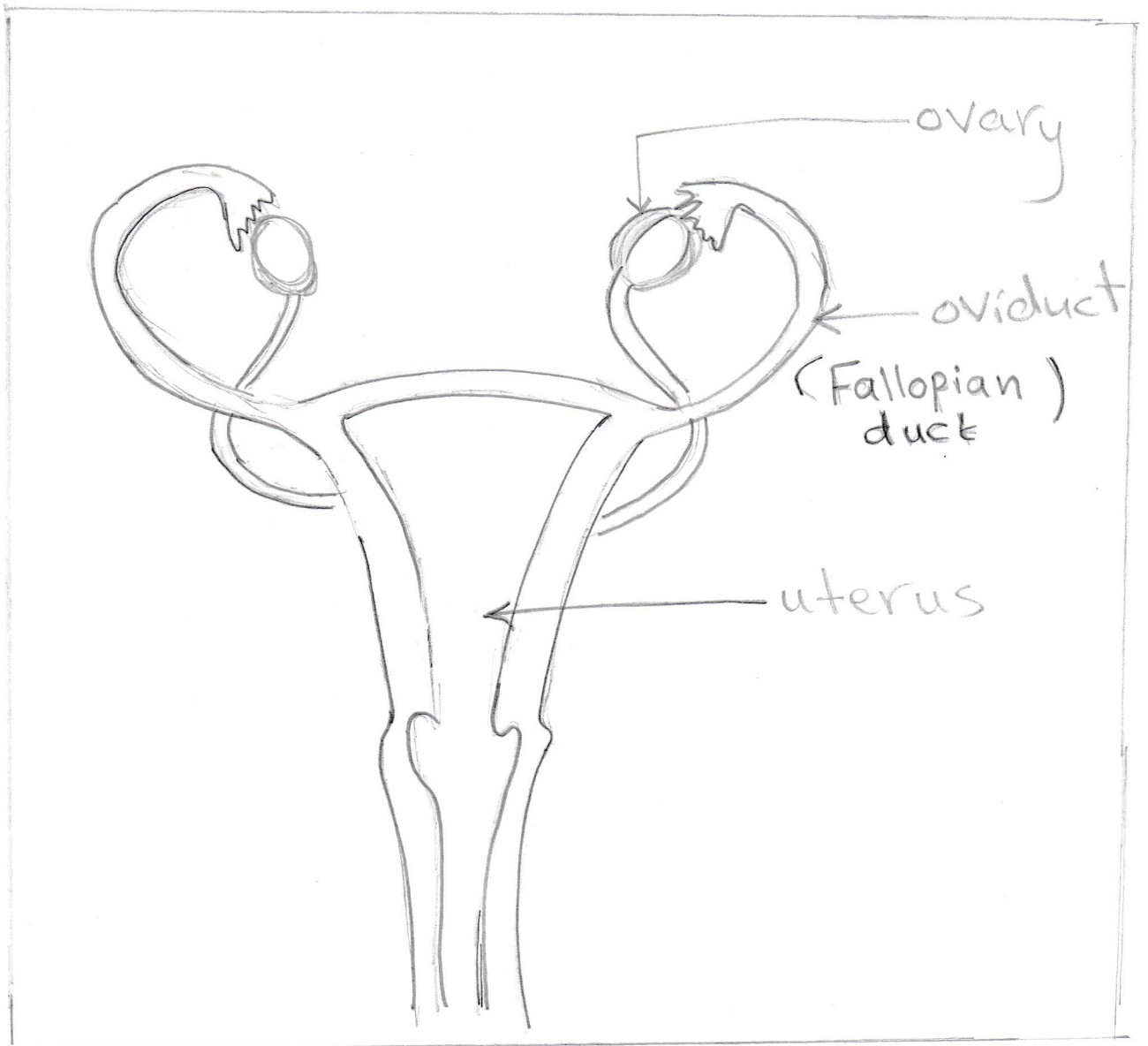
male reproductive cell

١٣٤٥



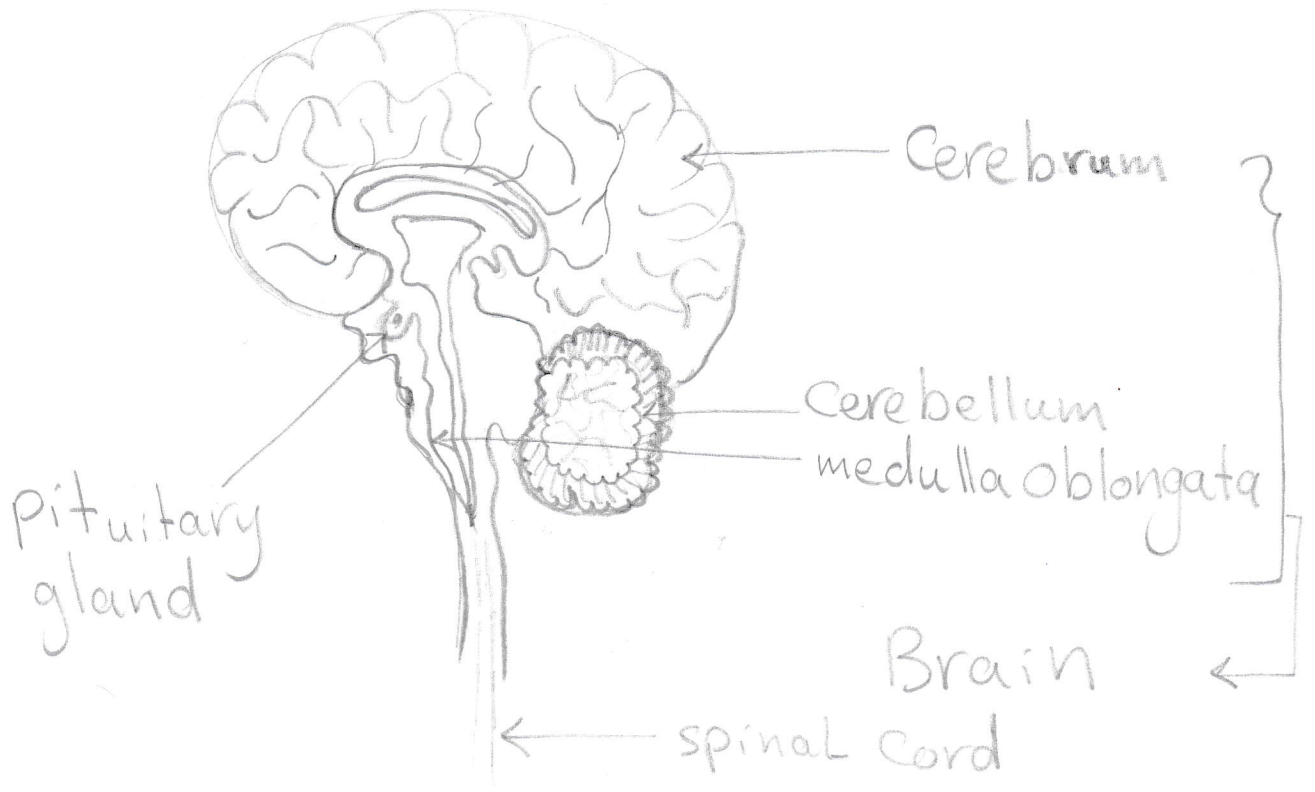
female reproductive cell

١٣٤٥



Female Reproductive System

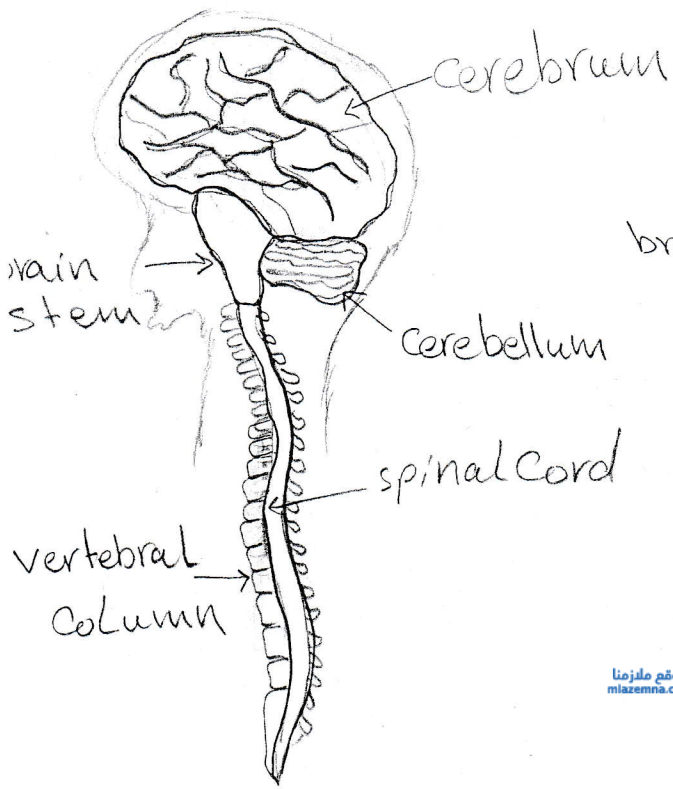
استاذة المادة
نادية النيمي



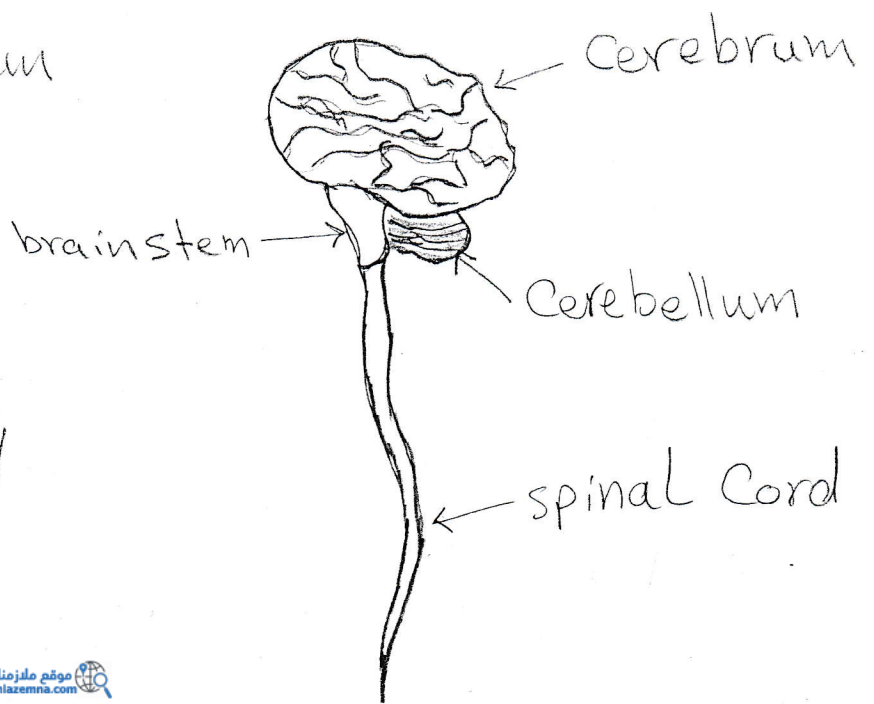
structure of human
Brain

نادية النعيمي
مادة المادة

Chapter (9)

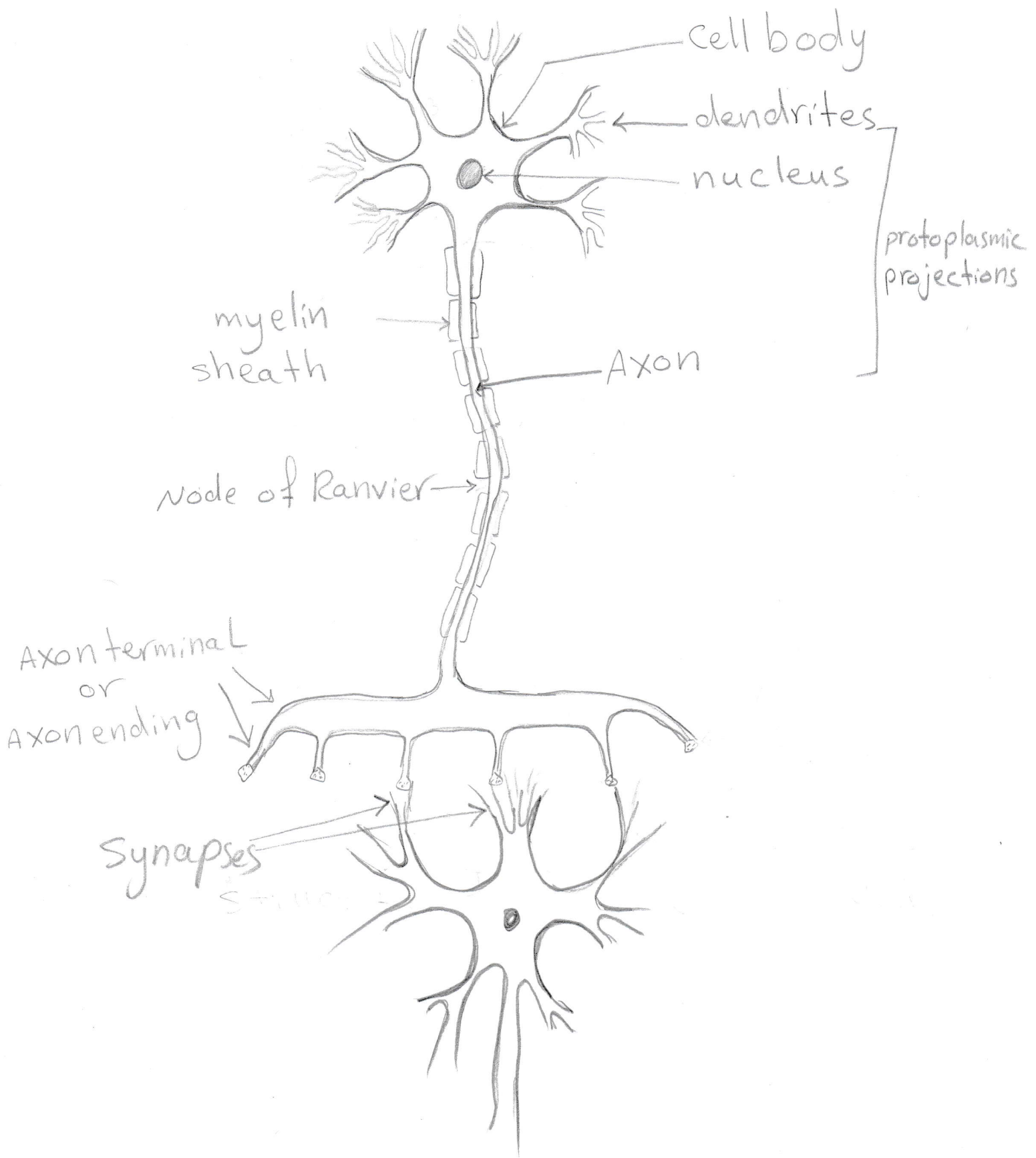


موقع ملزمنا
mlazemna.com

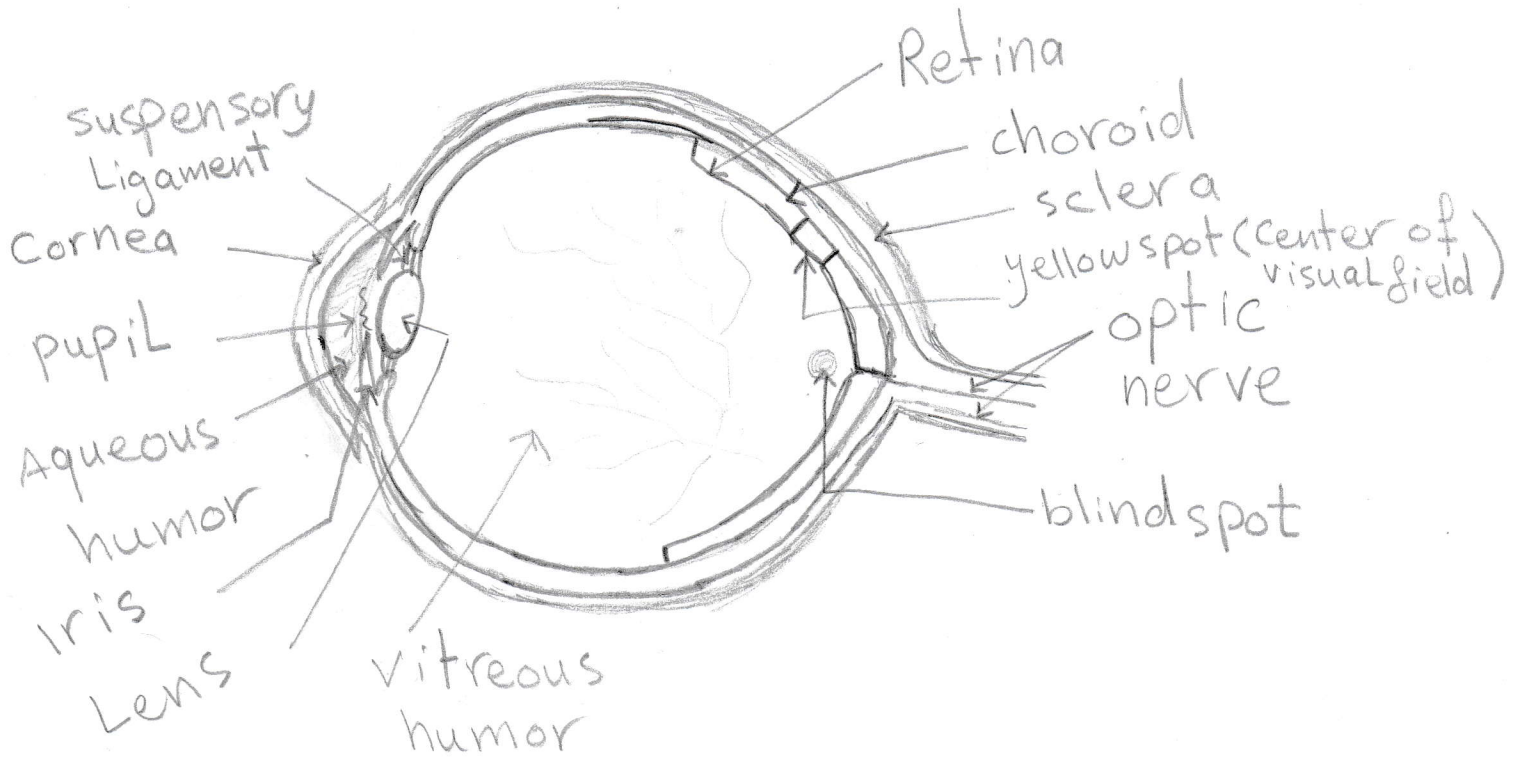


Central Nervous system

استاذة المادة
نادية العبيدي

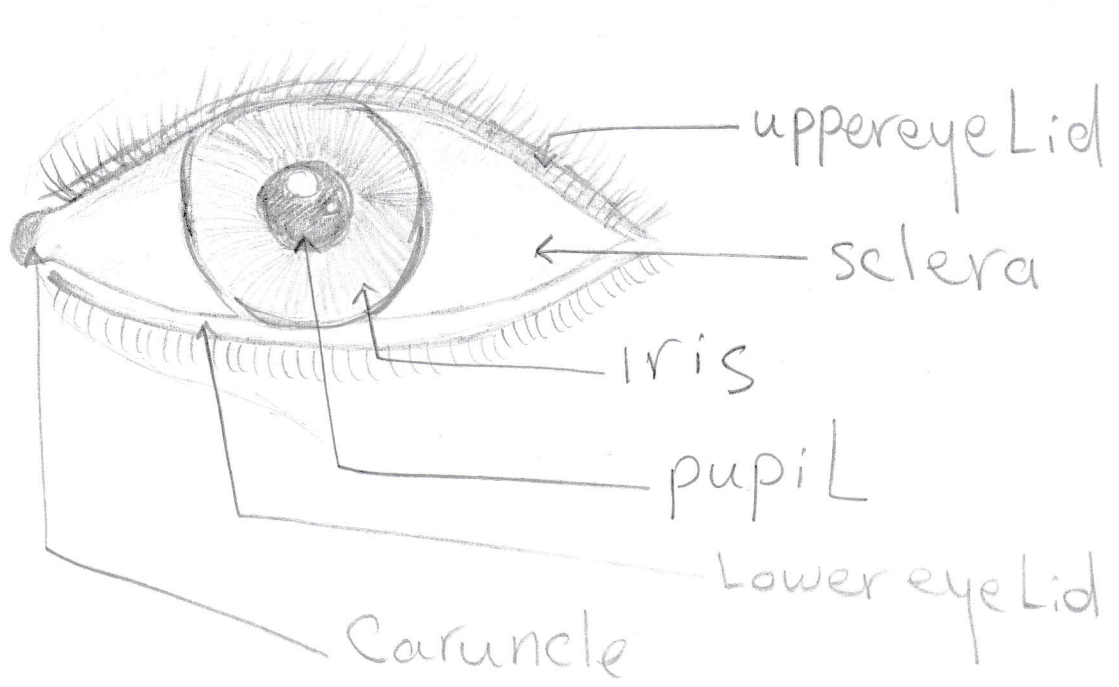


structure of Neuron
chapter nine



Internal structure of Eye

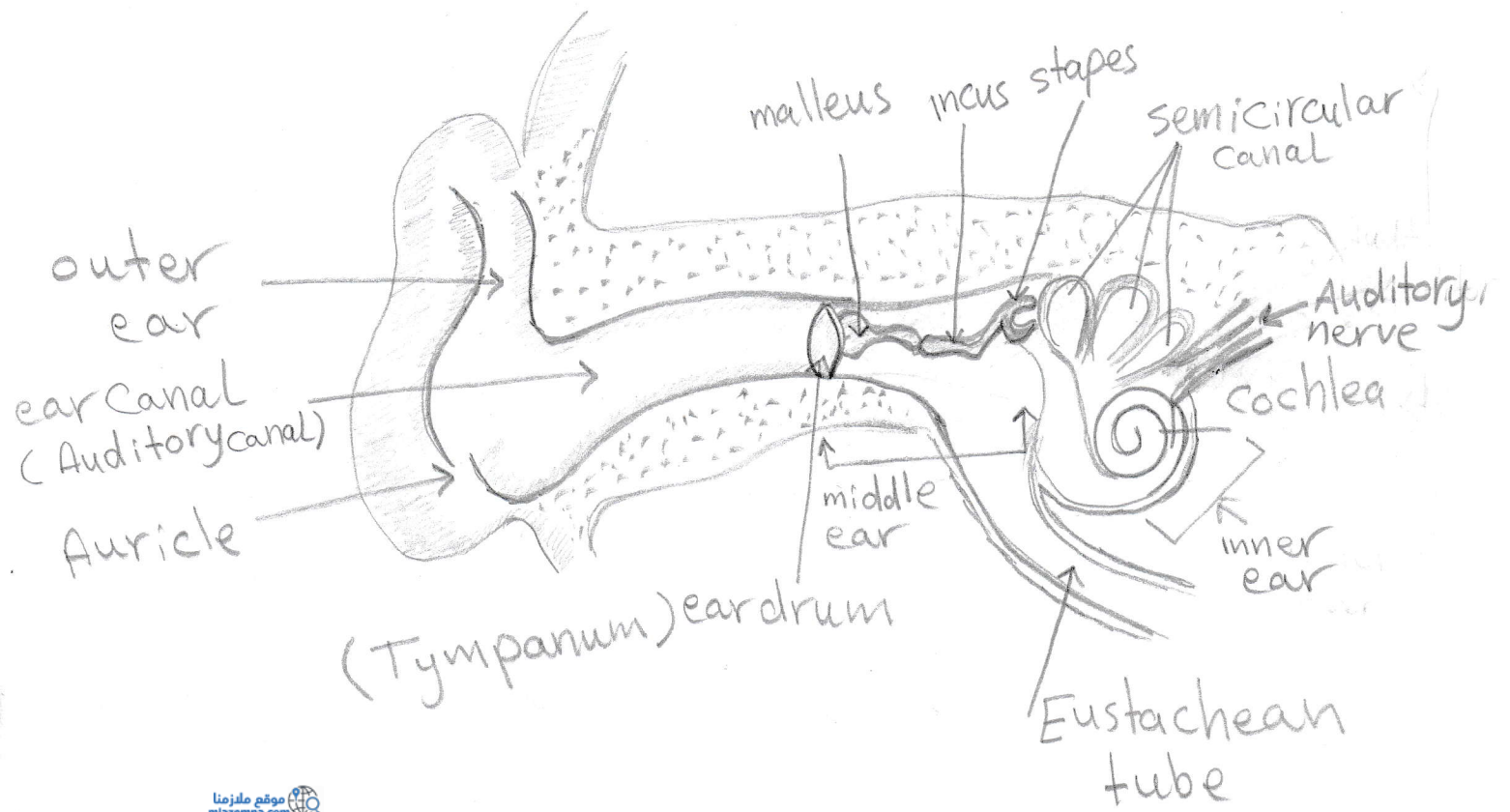
استاذة السادة
نادية الشيباني



External structure of eye

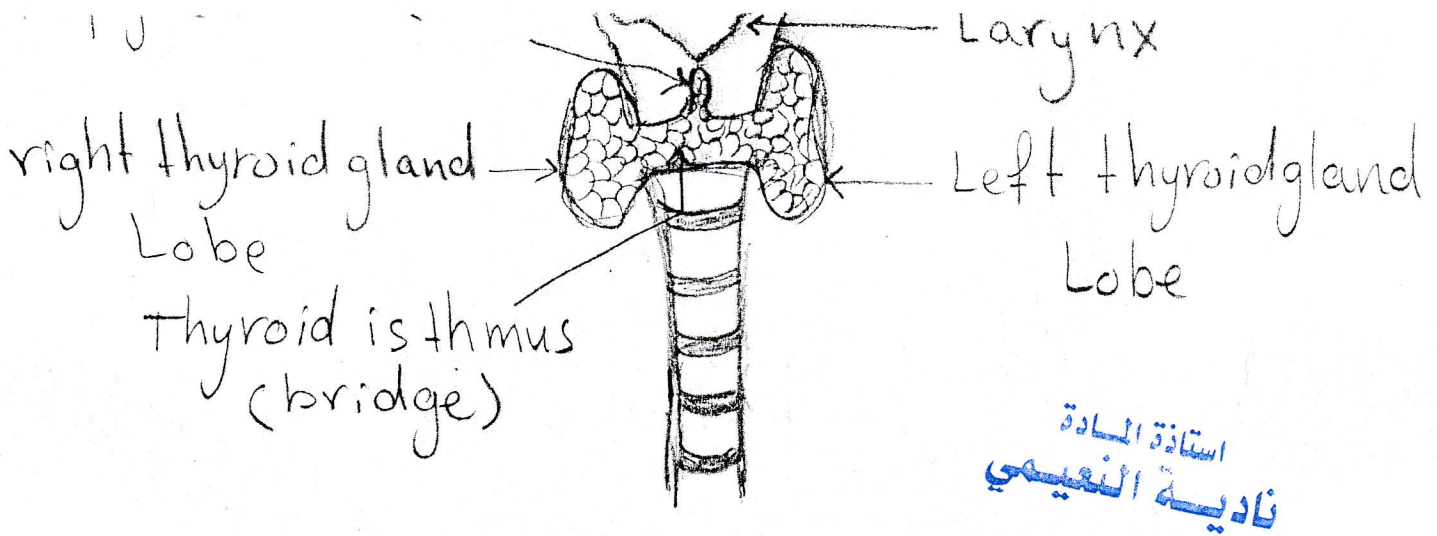
استاذة السادة
فاطيمة الشيباني

Chapter (10)

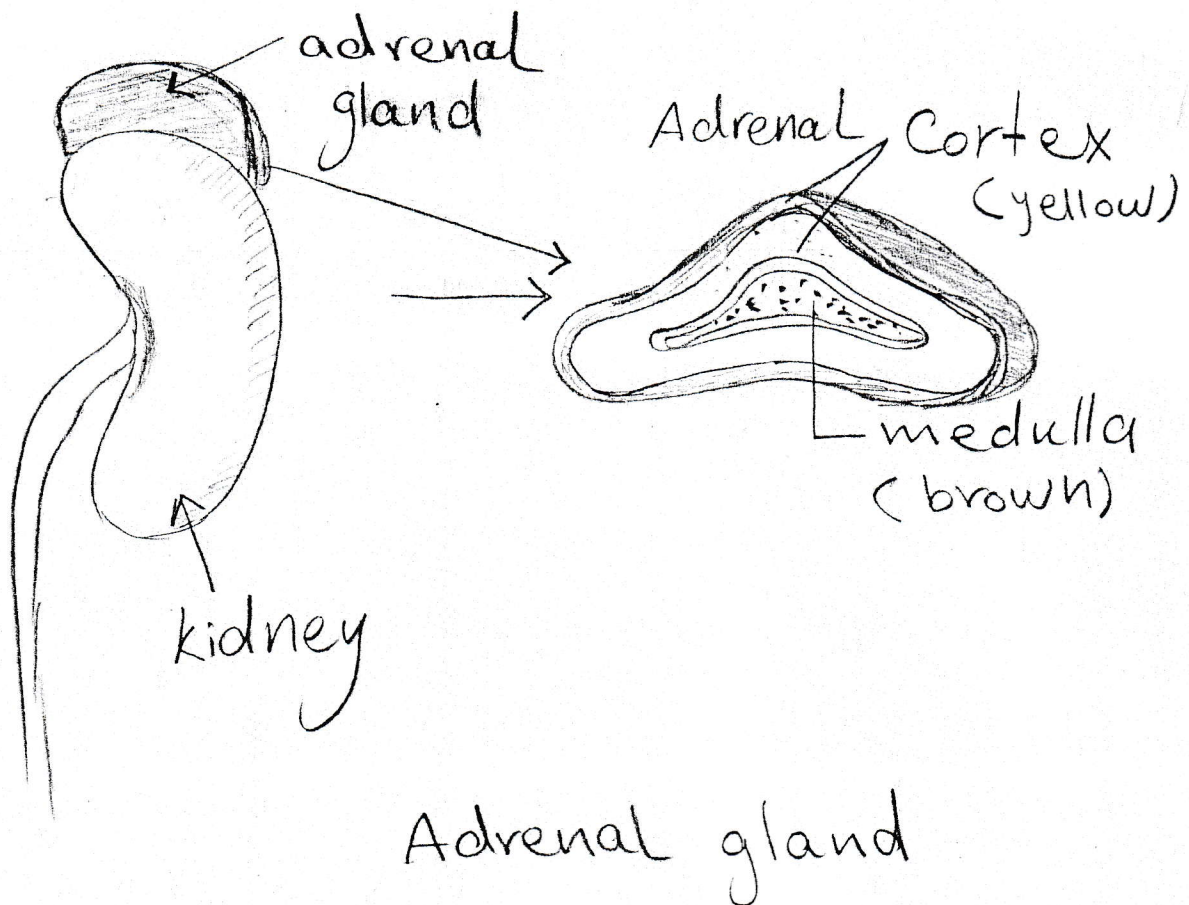


structure of ear

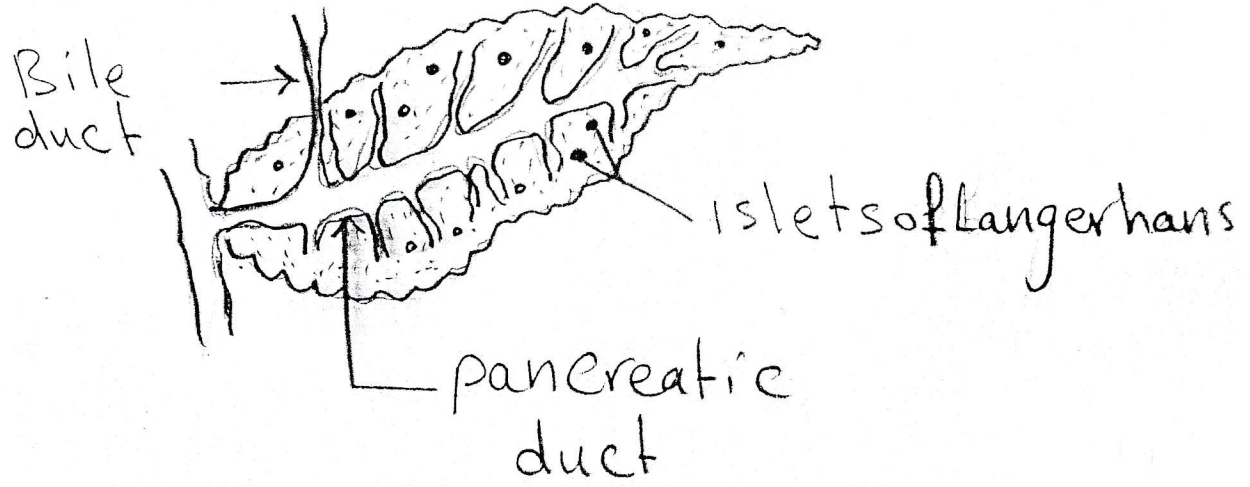
استاذة المادة
نادية النيمي



Thyroid gland and Location in human gland



استاذة المادة
نادية النعيمي



pancreas gland

Chapter (11)

استاذة المادة
نادية النعيمي

موقع ملزمنا
mlazemna.com

